

# 第105回 日本消化器内視鏡学会関東支部例会 プログラム



会 長：北里大学医学部消化器内科学 教授（北里大学メディカルセンター） 木 田 光 広

会 場：シェーンバッハ・サボー

〒102-0093 東京都千代田区平河町2-7-5

TEL：03-3261-8386

会 期：2017年（平成29年）12月9日（土）・10日（日）

## 運 営 事 務 局

北里大学医学部消化器内科学内

事務局長 今泉 弘

〒252-0374 神奈川県相模原市南区北里1-15-1

TEL : 042-778-8111

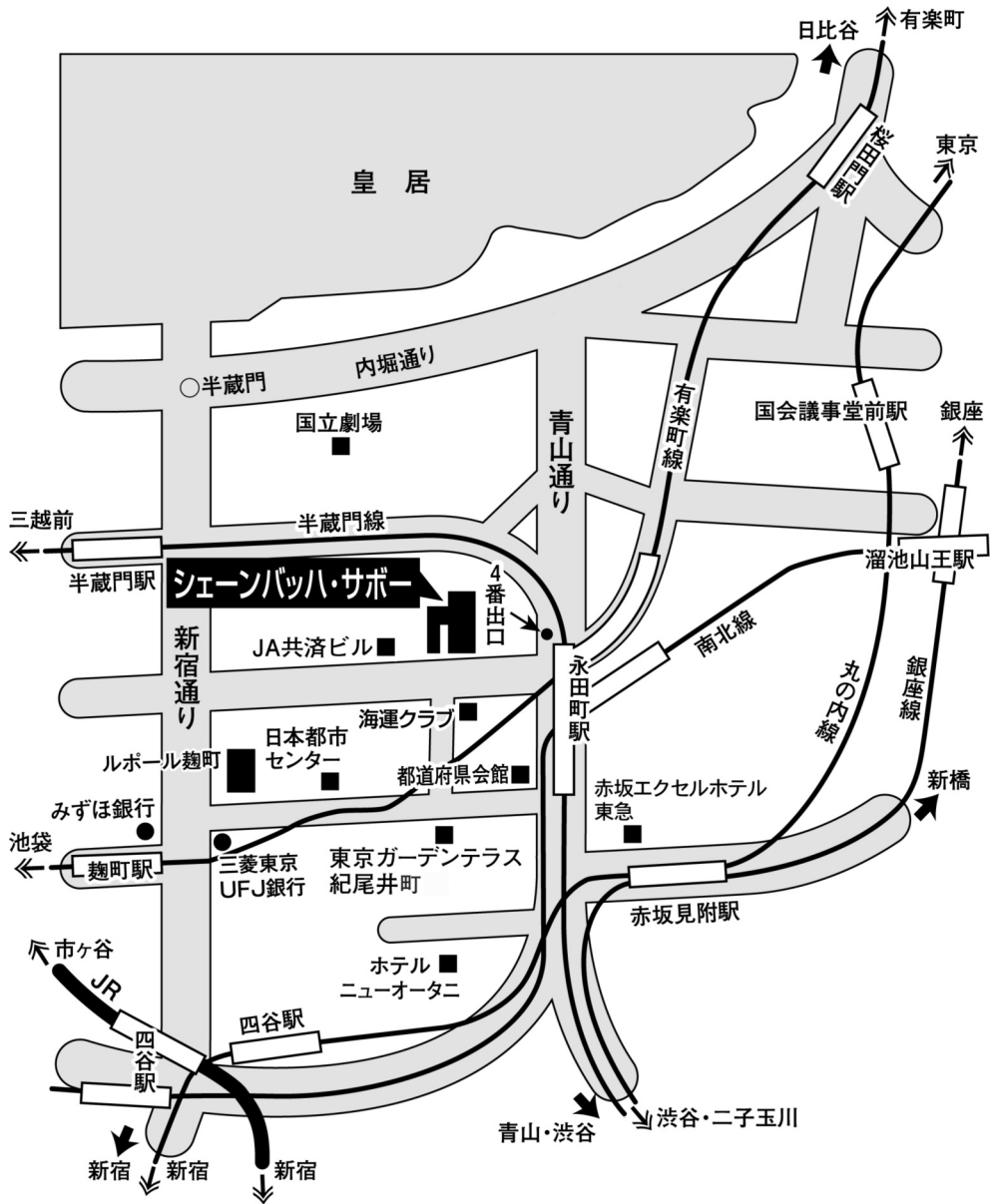
学会ホームページ <http://www.jges-k.umin.jp/>

### 第105回日本消化器内視鏡学会関東支部例会

#### プログラム委員 (敬称略、五十音順)

顧 問	田尻 久雄	一般社団法人日本消化器内視鏡学会 理事長 東京慈恵会医科大学 先進内視鏡治療研究講座
アドバイザー	五十嵐正広 小泉和二郎	がん研有明病院 内視鏡診療部 北里大学医学部 消化器内科学
委 員	國分 茂博	新百合ヶ丘総合病院 肝疾患低侵襲治療センター/内視鏡センター
	伊佐山浩通	順天堂大学医学部 消化器内科
	糸井 隆夫	東京医科大学 消化器内科
	井上 晴洋	昭和大学江東豊洲病院 消化器センター
	大圃 研	N T T東日本関東病院 内視鏡部
	緒方 晴彦	慶應義塾大学医学部 内視鏡センター
	河合 隆	東京医科大学 消化器内視鏡学分野
	後藤田卓志	日本大学医学部 内科学系消化器肝臓内科学分野
	小林 清典	北里大学医学部 新世紀医療開発センター
	斎藤 豊	国立がん研究センター中央病院 内視鏡科・内視鏡センター
	鈴木 孝良	東海大学医学部 消化器内科
	炭山 和毅	東京慈恵会医科大学 内視鏡科
	田邊 聡	北里大学医学部 新世紀医療開発センター
	藤崎 順子	がん研有明病院 消化器内科
	前谷 容	東邦大学医療センター大橋病院 消化器内科
	松田 浩二	聖マリアンナ医科大学横浜市西部病院 消化器内科部長兼内視鏡部
門馬久美子	がん・感染症センター都立駒込病院 消化器内科	
安田 一朗	帝京大学医学部附属溝口病院 消化器内科	
矢作 直久	慶應義塾大学医学部 腫瘍センター低侵襲療法研究開発部門	
山口 武人	千葉県がんセンター 消化器内科	
山本 博徳	自治医科大学 内科学講座消化器内科学部門	
良沢 昭銘	埼玉医科大学国際医療センター 消化器内科	

# 交通案内図



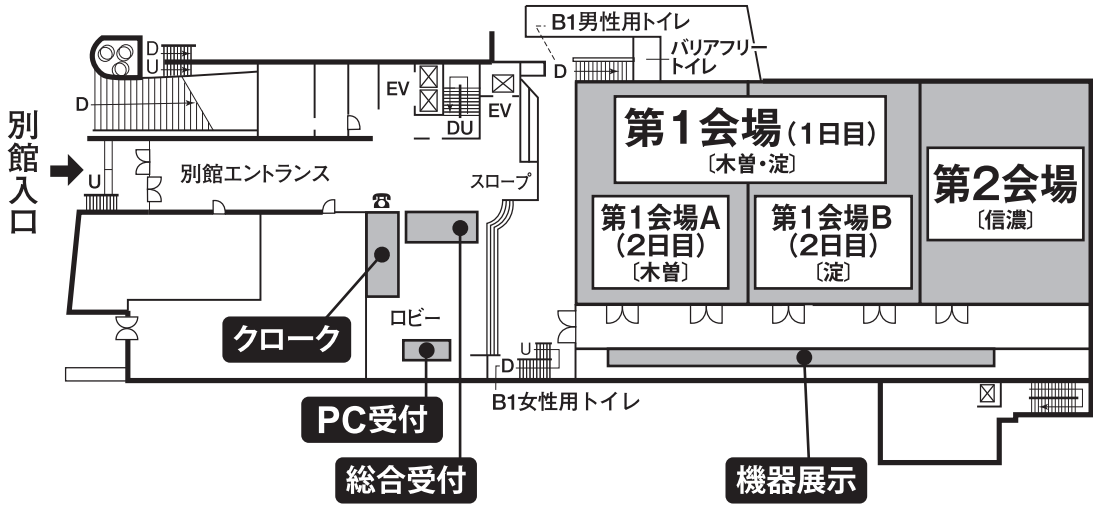
## ■交通のご案内

- 東京メトロ 麹町駅(有楽町線)半蔵門方面出口より徒歩約4分
- 東京メトロ 永田町駅(有楽町線)(半蔵門線)4番・5番出口より徒歩約4分
- 東京メトロ 永田町駅(南北線)9番出口より徒歩約3分
- 東京メトロ 赤坂見附駅(銀座線)(丸の内線)より徒歩約8分
- J R 四ッ谷駅 麹町出口より徒歩約14分
- 都 バ ス 都市センター前(新橋駅⇔市ヶ谷駅⇔大久保駅)

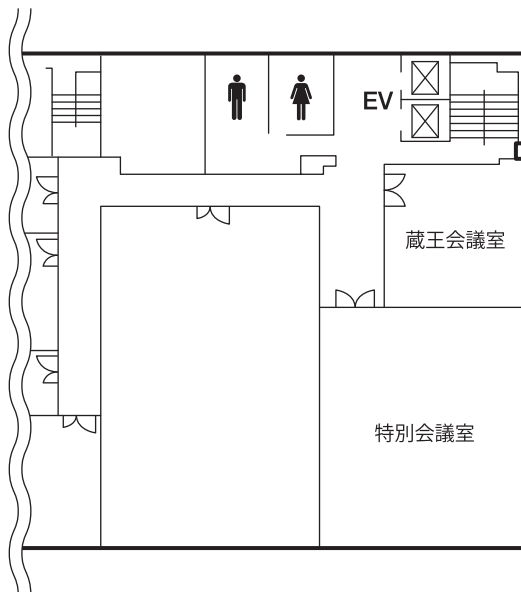
# 会場案内図

シェーンバッハ・サポー

## ■ 1階

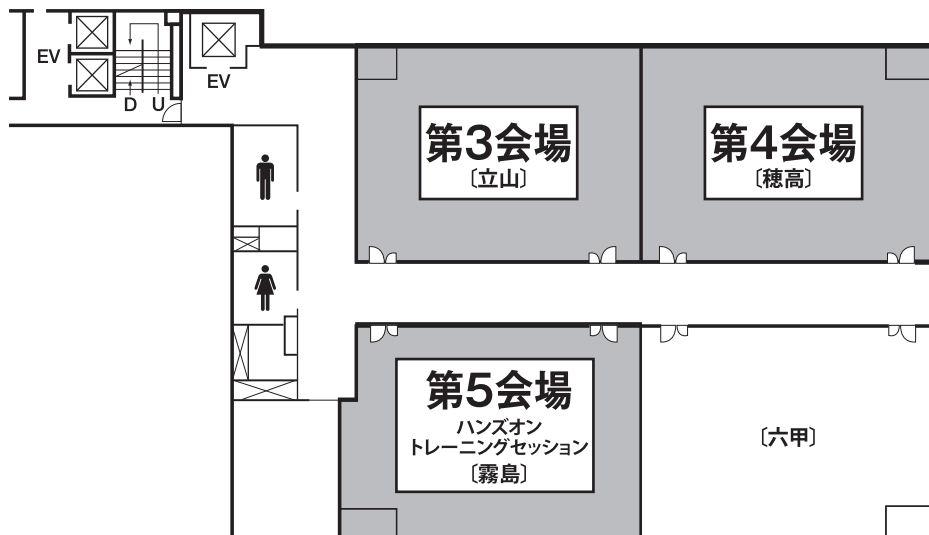


## ■ 2階



# 会場案内図

## ■ 3階



## 会員と演者へのお知らせ

### I 参加登録

1. 参加費として医師・一般の方は5,000円を参加受付でお支払いください。  
初期研修医の方は、1,000円を参加受付でお支払いください。  
医学部生は無料（当日受付にて学生書の提示を行ってください）  
参加費お支払後、ネームカードをお渡ししますので、所属・氏名をご記入の上、会場内は常時ご着用いただくようお願いいたします。
2. クレジットカードは使用できません。
3. 演者（共同演者を含む）は、日本消化器内視鏡学会の会員に限ります。
4. 抄録集をご希望の方は受付にて1,000円で販売いたします。
5. 参加受付は、8:30より以下の場所で行います。  
12月9日（土）、10日（日） シェーンバッハ・サポーター 1階ロビー

### II 出席単位登録について

1. 日本消化器内視鏡学会ホームページより大会の出席単位登録をすることが可能です。  
大会No.10桁の後に参加登録証の左上のNo.を入れた16桁の番号をご登録ください。専門医、指導医の申請・更新時に必要になります。  
詳しくは、日本消化器内視鏡学会ホームページをご参照ください。  
URL <http://www.jges.net/>
2. 取得できる単位数  
出席・5単位 / 筆頭演者・3単位 / 共同演者・2単位  
※ 大会No.は大会終了後、日本消化器内視鏡学会ホームページの会員専用コーナーに表示する予定です。  
※ オンラインによる出席単位登録をされない方は本カードが資格申請・更新に必要なになります。

### III 発表に関する注意

発表は、コンピュータープレゼンテーションとなります。

以下の要領に従ってご準備ください。

- 1) 一般演題の発表時間は5分、討論時間は3分です。研修医・専修医セッションの発表時間は5分、討論時間は2分です。シンポジウム、パネルディスカッション、ビデオ

ワークショップの発表時間は、演者へ個別に連絡いたします。必ず時間厳守をお願いいたします。

- 2) 発表データは、原則としてUSBフラッシュメモリーで提出をお願いいたします。バックアップ用としてPC本体をご持参いただければ万全です。
  - ・データは主催者側で一旦コピーいたしますが、学会終了後、責任を持って消去いたします。
  - ・動画の使用は可能ですが、使用するソフトはWindows Media Playerで再生可能な形式に限ります。
- 3) 発表データは発表の1時間前(早朝の場合は30分前)までに、PC受付で動作確認の上、提出してください。
- 4) 会場で使用するPCは以下の仕様となっております。
  - ① OS : Windows 7
    - ※Macintoshでデータを作成された場合は、PC本体をご持参ください。
  - ② アプリケーション : Microsoft PowerPoint 2007, 2010, 2013
    - ※スライド作成時の注意
    - スライド作成時の画面サイズはXGA (1024×768) をご確認の上、作成してください。
    - PowerPoint画面のメニューにて「スライドショー」→「解像度」で設定できます。なおフォントは文字化けを防ぐため、以下のフォントを推奨いたします。
      - ① 日本語 : MSゴシック、MSPゴシック、MS明朝、MSP明朝
      - ② 英語 : Century、Century Gothic
- 5) PC本体でご発表の際、会場での接続コネクタはMiniD-sub 15pinタイプです。一部の機種で変換コネクタがないと接続出来ない機種があります。変換コネクタが必要な機種をご使用の場合は、ご自身で必ずご持参ください。また、バッテリー切れに備えて、ACアダプタをご自身で必ずご持参ください。
- 6) 演者は前の演者の口演開始後、速やかに次演者席についてお待ちください。
- 7) 司会・座長の先生は、担当セッションの開始10分前までに、次座長席にお越しくください。会の進行上、時間厳守をお願いいたします。
- 8) 発表にあたっては本学会用語集を参照し適切な用語を用いてください。(適切な用語を用いることは発表者の責務です。)

#### IV 利益相反（COI）状態開示のお願い

日本消化器内視鏡学会では、すべての臨床研究に係る産学連携活動において、個人が深く関与することに関連し生じる利益相反（conflict of interest：COI）状態を組織として適切に管理する必要性から、本学会における『臨床研究の利益相反に関する指針及び細則』を規定しております。関東支部においてもこの指針および細則が適用されます。

つきましては、発表・講演の際には、過去1年間におけるCOI状態を自己申告して頂きます。関東支部ホームページ（<http://www.jges-k.umin.jp/coi/>）で、申告事項および基準をご確認の上、所定書式をダウンロードしてお使いください。

##### ・申告すべきCOI状態が「無」の場合

様式1-B

日本消化器内視鏡学会  
COI開示

発表者名(全員記載): ○○ ○○、○○ ○○、... (◎発表責任者)

演題発表に関連し、開示すべきCOI関係にある企業などはありません。

##### ・申告すべきCOI状態が「有」の場合

様式1-A

日本消化器内視鏡学会  
COI開示

発表者名(全員記載): ○○ ○○、○○ ○○、... (◎発表責任者)

演題発表に関連し、開示すべきCOI関係にある企業等として

①顧問:	例: なし or あり(●●製薬)
②株保有・利益:	なし
③特許使用料:	なし
④講演料:	なし
⑤原稿料:	なし
⑥受託研究・共同研究費:	あり(●●製薬)
⑦奨学金寄付金:	あり(●●製薬)
⑧寄附講座所属:	あり(●●製薬)
⑨研究とは直接無関係なものの提供:	なし

\* 「有」の発表演者と講演セミナーの講師は申告書もご提出下さい。

\* [申告書提出先]

〒104-0045 東京都中央区築地5-1-1 国立がん研究センター中央病院 内視鏡科  
日本消化器内視鏡学会関東支部 COI係 行き

E-mail: [jgeskanto@nifty.com](mailto:jgeskanto@nifty.com)

(E-mail提出の場合は、署名・捺印したものをpdfまたはjpgのファイルにして、E-mailの件名を「COI自己申告」としてお送りください。)



## V 機器展示

シェーンバッハ・サポールの1階にて開催しております。

## VI ランチョンセミナー

整理券方式は採用いたしませんので、予めご了承ください。

## VII 症例検討セッション

12月9日（土）に実施いたします。

10：30～11：30 第3会場「食道」

15：10～16：30 第2会場「胆・膵」

第3会場「上部消化管」

第4会場「下部消化管」

多くの皆さまの積極的なご参加をお願いいたします。

## VIII 表彰式

12月9日（土）17：25～ 第1会場（シェーンバッハ・サポール 1階「木曾・淀」）において研修医・専修医セッション表彰式を行います。

研修医（初期研修医）および専修医（後期研修医）が筆頭演者の演題のうち、優れた5演題を選出し表彰いたします。受賞者には奨励金として3万円を贈呈いたします。

また、筆頭演者は翌年春の日本消化器内視鏡学会総会へ招待されます。（学会参加費、交通費、宿泊費等は日本消化器内視鏡学会が負担します）

# 第 1 日 平成 29 年 12 月 9 日 (土)

	第 1 会場 1F【木曾・淀】	第 2 会場 1F【信濃】	第 3 会場 3F【立山】	第 4 会場 3F【穂高】	第 5 会場 ハンズオントレーニング会場 3F【霧島】
9:00	開会の辞(8:55~9:00)				
10:00	9:00~11:30 <b>シンポジウム1</b> 「胆膵内視鏡 —日常臨床における ERCP・EUSの 役割と将来展望—」	9:00~11:30 <b>ビデオワークショップ2</b> 「下部ESD —治療法の工夫・ トラブルシューティング—」	9:00~9:28 <b>専修医セッション</b> 食道 (1~4) 9:28~9:56 <b>専修医セッション</b> 胃1 (5~8) 9:56~10:24 <b>専修医セッション</b> 十二指腸 (9~12)	9:00~9:21 <b>専修医セッション</b> 胆道 (33~35) 9:21~9:42 <b>専修医セッション</b> 胆・膵 (36~38) 9:42~10:10 <b>専修医セッション</b> 膵臓1 (39~42) 10:10~10:31 <b>専修医セッション</b> 膵臓2 (43~45)	9:00~12:00 <b>ハンズオン トレーニング セッション</b> <b>上部ESDコース</b>
11:00			10:30~11:30 <b>症例検討セッション</b> 食道	10:35~11:10 <b>研修医セッション</b> 胆・膵1 (46~50)	
12:00	11:40~12:40 <b>ランチョンセミナー1</b> 武田薬品工業株式会社	11:40~12:40 <b>ランチョンセミナー2</b> 株式会社メディコスヒラタ	11:40~12:40 <b>ランチョンセミナー3</b> アッヴィ合同会社/ EAファーマ株式会社	11:40~12:40 <b>ランチョンセミナー4</b> 日本化薬株式会社	
13:00	12:50~15:10 <b>ビデオワークショップ1</b> 「上部ESD —治療法の工夫・ トラブルシューティング—」	12:50~15:10 <b>ビデオワークショップ3</b> 「胆膵内視鏡 —治療法の工夫・ トラブルシューティング—」	12:50~13:11 <b>専修医セッション</b> 胃2 (13~15) 13:11~13:32 <b>専修医セッション</b> 胃3 (16~18) 13:32~14:07 <b>専修医セッション</b> 小腸 (19~23) 14:07~14:42 <b>専修医セッション</b> 大腸1 (24~28) 14:42~15:10 <b>専修医セッション</b> 大腸2 (29~32)	12:50~13:18 <b>研修医セッション</b> 胆・膵2 (51~54) 13:18~13:46 <b>研修医セッション</b> 食道・胃 (55~58) 13:46~14:14 <b>研修医セッション</b> 胃・十二指腸 (59~62) 14:14~14:35 <b>研修医セッション</b> 小腸 (63~65) 14:35~15:10 <b>研修医セッション</b> 大腸 (66~70)	
14:00					
15:00					
16:00		15:10~16:30 <b>症例検討セッション</b> 胆・膵	15:10~16:30 <b>症例検討セッション</b> 上部消化管	15:10~16:30 <b>症例検討セッション</b> 下部消化管	
17:00	16:35~17:25 <b>特別講演</b>				
18:00	研修医・専修医セッション表彰式 17:35~18:15 <b>評議員会</b>				
19:00	18:30~20:00 <b>サテライトセミナー</b> オリンパスメディカル サイエンス販売株式会社	18:25~20:00 <b>評議員懇親会</b> (海運クラブ)			
20:00					

# 第 2 日 平成 29 年 12 月 10 日 (日)

	第 1 会場 A 1F【木曽】	第 1 会場 B 1F【淀】	第 2 会場 1F【信濃】	第 3 会場 3F【立山】	第 4 会場 3F【穂高】	第 5 会場 ハンズオントレーニング会場 3F【霧島】
9:00				9:00～9:40 <b>一般演題</b> 小腸 (71～75)	9:00～9:32 <b>一般演題</b> 食道・胃 (105～108)	
10:00	9:00～11:30 <b>シンポジウム2</b> 「上部内視鏡検診の 現状と課題点」	9:00～11:30 <b>パネルディスカッション1</b> 「消化管ステントの 進歩」	9:00～11:30 <b>パネルディスカッション2</b> 「経乳頭的胆道 ドレナージ・EUS-BDの 進歩」	9:40～10:20 <b>一般演題</b> 大腸1 (76～80)	9:32～10:04 <b>一般演題</b> 胃 (109～112)	9:00～12:00 <b>ハンズオン トレーニング セッション</b>  胆膵 EUS-FNAコース
11:00				10:20～11:00 <b>一般演題</b> 大腸2 (81～85)	10:04～10:36 <b>一般演題</b> 胃・十二指腸1 (113～116)	
12:00	11:30～12:00 <b>エキスパートセミナー1</b> 富士フィルムメディカル株式会社		11:30～12:00 <b>エキスパートセミナー2</b> Cook Japan 株式会社		10:36～11:08 <b>一般演題</b> 胃・十二指腸2 (117～120)	
13:00	12:10～13:10 <b>ランチョンセミナー5</b> ヤンセンファーマ株式会社/ 田辺三菱製薬株式会社	12:10～13:10 <b>ランチョンセミナー6</b> 大鵬薬品工業株式会社	12:10～13:10 <b>ランチョンセミナー7</b> 第一三共株式会社/ アストラゼネカ株式会社	12:10～13:10 <b>ランチョンセミナー8</b> 持田製薬株式会社	12:10～13:10 <b>ランチョンセミナー9</b> 株式会社カネカメディックス	
14:00				13:20～13:52 <b>一般演題</b> 胆道 (86～89)		
15:00	13:50～16:20 <b>シンポジウム3</b> 「下部内視鏡 一日常臨床における 画像強調内視鏡・ 拡大内視鏡の役割と 将来展望」	13:50～16:20 <b>シンポジウム4</b> 「上部内視鏡 一日常臨床における 画像強調内視鏡・ 拡大内視鏡の役割と 将来展望」	13:50～16:20 <b>パネルディスカッション3</b> 「術後腸管患者に対する 胆膵内視鏡の進歩」	13:52～14:24 <b>一般演題</b> 胆・膵 (90～93)		13:20～16:20 <b>ハンズオン トレーニング セッション</b>  下部挿入法コース
16:00				14:24～14:56 <b>一般演題</b> 膵臓1 (94～97)		
17:00	閉会の辞			14:56～15:28 <b>一般演題</b> 膵臓2 (98～101)		
18:00				15:28～15:52 <b>一般演題</b> 膵臓3 (102～104)		
19:00						

特別講演 12/9 (土) 第 1 会場 16:35~17:25

司会 北里大学医学部 消化器内科学 木田 光広

## 世界的視野からみた 消化器内視鏡医療における日本の役割

一般社団法人日本消化器内視鏡学会 理事長

田尻 久雄

シンポジウム 1 12/9 (土) 第 1 会場 9:00~11:30

## 「胆膵内視鏡 —日常臨床におけるERCP・EUSの役割と将来展望—」

司会 北里大学医学部 消化器内科学 今泉 弘  
埼玉医科大学国際医療センター 消化器内科 良沢 昭銘

### S1-01. 市中病院におけるコンベックス型超音波内視鏡診断の導入初期の成績と導入期の トラブルを防ぐ試み

横浜労災病院 消化器内科<sup>1)</sup> ○関野 雄典<sup>1)</sup>, 内山 詩織<sup>1)</sup>, 金沢 憲由<sup>1)</sup>  
同 内視鏡部<sup>2)</sup> 川名 憲一<sup>2)</sup>, 永瀬 肇<sup>1)</sup>

### S1-02. IPMN経過観察におけるラジアル型超音波内視鏡EG-580UR(FUJIFILM)の役割と展望

自治医科大学附属病院 消化器肝臓内科 ○横山 健介, 牛尾 純, 多田 大和  
池田恵理子, 玉田 喜一

### S1-03. 総胆管結石性胆管炎におけるEUSの有用性

横浜南共済病院 消化器内科 ○天野 仁至, 岡崎 博, 岡 裕之  
金子 卓

### S1-04. 一過性胆管炎に対するコンベックス型EUSの有用性

昭和大学藤が丘病院 内科学講座消化器内科部門 ○山村 詠一, 小林 孝弘, 新谷 文崇  
高野 祐一, 長浜 正亜

### S1-05. 消化管粘膜下腫瘍に対するEUS-FNAの有用性の検討

埼玉医科大学国際医療センター 消化器内科 ○藤田 曜, 良沢 昭銘, 小林 正典  
谷坂 優樹, 小畑 力

### S1-06. 順刃型コアトラップ形状生検針(20G ProCore)の導入によるEUS-FNAの成績の変化

がん研有明病院 肝胆膵内科 ○金田 遼, 山田 育弘, 佐々木 隆  
松山 真人, 笹平 直樹

### S1-07. 新穿刺針Acquireの使用経験 -EUS-FNA(Aspiration)からEUS-FNB(Biopsy)へ-

けいゆう病院 内科 ○北村 英俊, 香川 幸一, 水城 啓

### S1-08. 胆管狭窄に対する胆汁細胞診の役割~新規形状擦過用デバイスの検討~

聖マリアンナ医科大学 消化器・肝臓内科 ○中原 一有, 路川 陽介, 森田 亮  
辻 顕介, 伊東 文生

**S1-09. 小膵癌の早期診断における胆膵内視鏡検査の役割**

北里大学医学部 消化器内科学 ○松本 高明, 奥脇 興介, 今泉 弘  
木田 光広, 小泉和二郎

**S1-10. 当院における切除不能膵癌への全身化学療法導入前EUS-FNA・ERCPの成績**

国立がん研究センター東病院 肝胆膵内科 ○宮澤 祥一, 橋本 裕輔, 池田 公史

**S1-11. 当院でのERCP・EUSおよび関連手技とPTCD下でのEUS-BDについて**

国立病院機構災害医療センター 消化器内科<sup>1)</sup> ○佐々木善浩<sup>1)</sup>, 大野 志乃<sup>1)</sup>, 上市 英雄<sup>1)</sup>  
国立病院機構東京病院 消化器内科<sup>2)</sup> 川村 紀夫<sup>2)</sup>

**S1-12. 胆管挿管困難例に対するsalvage戦略**

東京大学大学院医学系研究科 消化器内科<sup>1)</sup> ○佐藤 達也<sup>1)</sup>, 中井 陽介<sup>1)</sup>, 伊佐山浩通<sup>2)</sup>  
順天堂大学医学部附属順天堂医院 消化器内科<sup>2)</sup> 小池 和彦<sup>1)</sup>

**S1-13. JED Project準拠の内視鏡データベースを用いたERCP関連手技のベンチマーキング**

聖マリアンナ医科大学横浜市西部病院 消化器内科 ○末永 大介, 松田 浩二, 川島亜貴世  
高橋 秀明, 小澤俊一郎

シンポジウム2 12/10(日) 第1会場A 9:00~11:30

## 「上部内視鏡検診の現状と問題点」

司会 東京医科大学 消化器内視鏡学分野 河合 隆  
東京都がん検診センター 消化器内科 入口 陽介

### S2-基調講演. 横浜市の胃がん内視鏡検診導入までの経緯と問題点

横浜市医師会<sup>1)</sup> ○田村 聡<sup>1)</sup>, 細川 治<sup>1)</sup>, 川瀬定夫<sup>1)</sup>  
横浜市健康福祉局<sup>2)</sup> 水野恭一<sup>1)</sup>, 船山和志<sup>2)</sup>

### S2-01. 川崎市胃がん内視鏡検診の現状

医療法人社団栄輝会中橋メディカルクリニック<sup>1)</sup> ○中橋 栄太<sup>1)</sup>, 安田 宏<sup>2)</sup>, 渡邊 嘉行<sup>3)</sup>  
聖マリアンナ医科大学 消化器・肝臓内科<sup>2)</sup>  
総合川崎臨港病院<sup>3)</sup>

### S2-02. 上部内視鏡スクリーニング検査の精度管理 検査時間はQuality indicatorになりうるのか?

がん研有明病院 消化器内科 ○吉水 祥一, 平澤 俊明, 藤崎 順子

### S2-03. 精度の高い対策型胃内視鏡検診を目指して

東京都がん検診センター 消化器内科 ○橋本真紀子, 入口 陽介, 小田 丈二

### S2-04. 対策型内視鏡検診画像改善の取り組みとダブルチェックの現状

公益財団法人ちば県民保健予防財団総合健診センター 消化器科 ○山口 和也, 中川 由紀, 稲田 麻里  
三橋 佳苗

### S2-05. 医療訴訟から見た内視鏡検診マニュアルの見直しー特にsedationについて

かくたに内視鏡消化器内科クリニック<sup>1)</sup> ○角谷 宏<sup>1)</sup>, 炭山 和毅<sup>2)</sup>  
東京慈恵会医科大学 内視鏡科<sup>2)</sup>

### S2-06. 前橋市胃がん内視鏡検診の成績から胃内視鏡検診マニュアルを考える

前橋市医師会<sup>1)</sup> ○萩原 廣明<sup>1)</sup>, 茂木 文孝<sup>1, 2)</sup>, 山下由起子<sup>1)</sup>  
群馬県健康づくり財団<sup>2)</sup> 下田 隆也<sup>1)</sup>, 家崎 桂吾<sup>1)</sup>

### S2-07. 新しい細径経鼻スコープ(H190N)による胃スクリーニングにおける有用性の検討

東京医科大学 消化器内視鏡学分野 ○青木 勇樹, 柳澤 京介, 羽山 弥毅  
武井 和夫, 河合 隆

シンポジウム 3 12/10 (日) 第 1 会場 A 13:50~16:20

## 「下部内視鏡

### — 日常臨床における画像強調内視鏡・拡大内視鏡の役割と将来展望 —

司会 北里大学医学部 新世紀医療開発センター 小林 清典  
国立がん研究センター中央病院 内視鏡科 斎藤 豊

#### S3-01. JNET分類の信頼性に関する探索的検討

国立がん研究センター中央病院 内視鏡科 ○坂本 琢, 高丸 博之, 山田 真善  
松田 尚久, 斎藤 豊

#### S3-02. 早期大腸癌の深達度診断におけるJNET分類の意義

栃木県立がんセンター 消化器内科 ○小西 潤, 小林 望, 内藤 裕史  
今野 真己

#### S3-03. 大腸腫瘍に対するJNET分類の診断能についての検討

北里大学医学部 消化器内科学<sup>1)</sup> ○迎 美幸<sup>1)</sup>, 佐田 美和<sup>1)</sup>, 小泉和二郎<sup>1)</sup>  
同 新世紀医療開発センター<sup>2)</sup> 小林 清典<sup>2)</sup>

#### S3-04. 大腸Laterally spreading tumor(LST)に対するJNET分類を用いたNBI拡大診断能に関する検討

慶應義塾大学医学部 腫瘍センター<sup>1)</sup> ○光永 豊<sup>1, 2)</sup>, 浦岡 俊夫<sup>1, 3)</sup>, 西野 隆義<sup>2)</sup>  
東京女子医科大学八千代医療センター 消化器内科<sup>2)</sup> 矢作 直久<sup>1)</sup>  
国立病院機構東京医療センター 消化器科<sup>3)</sup>

#### S3-05. BLI併用拡大観察におけるJNET分類の内視鏡診断成績

国立がん研究センター東病院 消化管内視鏡科 ○伊藤 鍊磨, 新村 健介, 池松 弘朗  
大野 康寛, 矢野 友規

#### S3-06. Cold Snare Polypectomyの適応決定におけるJNET分類の臨床的有用性

東京慈恵会医科大学 内視鏡科 ○堀内 英華, 玉井 尚人, 樺 俊介  
猪又 寛子, 炭山 和毅

#### S3-07. 初学者におけるDual focusを用いたJNET分類の有用性の検討

東京医科大学 消化器内科<sup>1)</sup> ○小山 洋平<sup>1)</sup>, 福澤 誠克<sup>2)</sup>, 八木 健二<sup>1)</sup>  
東京医科大学八王子医療センター 消化器内科<sup>2)</sup> 河合 隆<sup>3)</sup>, 糸井 隆夫<sup>1)</sup>  
東京医科大学 内視鏡センター<sup>3)</sup>



**S3-08. SSA/P併存癌に対するNBI拡大観察を用いた内視鏡診断の有用性について**

がん研有明病院・消化器内科 ○渡海 義隆, 千野 晶子, 井出 大資  
斎藤 彰一, 藤崎 順子

**S3-09. HIV患者における肛門管腫瘍の検討**

都立駒込病院 消化器内科<sup>1)</sup> ○藤原 崇<sup>1)</sup>, 堀口慎一郎<sup>2)</sup>, 小泉 浩一<sup>1)</sup>  
同 病理科<sup>2)</sup>

**S3-10. 従来のNBI診断で腫瘍非腫瘍の鑑別が困難な大腸病変に対するNBI併用endocytoscopyの検討**

昭和大学横浜市北部病院 消化器センター ○奥村 大志, 工藤 進英, 三澤 将史  
片岡 伸一, 中村 大樹

**S3-11. エンドサイトをを用いた潰瘍性大腸炎内視鏡的寛解例における組織学的活動度評価の意義**

慶應義塾大学医学部 内視鏡センター<sup>1)</sup> ○木村佳代子<sup>1)</sup>, 長沼 誠<sup>2)</sup>, 中里 圭宏<sup>3)</sup>  
同 消化器内科<sup>2)</sup> 緒方 晴彦<sup>1)</sup>, 金井 隆典<sup>2)</sup>  
独立行政法人国立病院機構東京医療センター 消化器内科<sup>3)</sup>

シンポジウム 4 12/10 (日) 第 1 会場 B 13:50~16:20

## 「上部内視鏡

### — 日常臨床における画像強調内視鏡・拡大内視鏡の役割と将来展望 —

司会 昭和大学江東豊洲病院 消化器センター 井上 晴洋  
東京慈恵会医科大学 内視鏡科 炭山 和毅

#### S4-01. NBI・拡大内視鏡に関する意識調査

国立国際医療研究センター ○木平 英里, 横井 千寿, 渡辺 一弘  
小早川雅男, 秋山 純一

#### S4-02. 中下咽頭表在癌におけるリンパ節転移またはリンパ管侵襲に関連する臨床病理学的所見と内視鏡所見の検討

北里大学医学部 消化器内科学<sup>1)</sup> ○堅田 親利<sup>1)</sup>, 岡本 旅人<sup>2)</sup>, 一戸 昌明<sup>3)</sup>  
同 耳鼻咽喉科・頭頸部外科学<sup>2)</sup> 田邊 聡<sup>4)</sup>, 小泉和三郎<sup>1)</sup>  
同 病理学<sup>3)</sup>  
同 新世紀医療開発センター<sup>4)</sup>

#### S4-03. 頭頸部癌患者の食道重複癌スクリーニング内視鏡におけるヨード染色の追加効果に関する検討

東京慈恵会医科大学 内視鏡科 ○古橋 広人, 原 裕子, 小泉 彰郎  
炭山 和毅

#### S4-04. 画像強調内視鏡併用経鼻・拡大内視鏡による食道表在癌深達度診断

東京医科歯科大学 食道外科 ○川田 研郎, 岡田 卓也, 星野 明弘  
東海林 裕, 中島 康晃

#### S4-05. 食道学会拡大内視鏡分類B2血管の陽性的中率に影響を与える臨床病理学的因子の検討

がん研有明病院 消化器内科<sup>1)</sup> ○山本 安則<sup>1)</sup>, 石山晃世志<sup>1)</sup>, 河内 洋<sup>2)</sup>  
同 病理部<sup>2)</sup> 由雄 敏之<sup>1)</sup>, 土田 知宏<sup>1)</sup>

#### S4-06. 食道学会分類が深達度予測において有用な食道表在癌の特徴

慶應義塾大学医学部腫瘍センター 低侵襲療法研究開発部門<sup>1)</sup> ○中山 敦史<sup>1)</sup>, 加藤 元彦<sup>1, 2)</sup>, 後藤 修<sup>1)</sup>  
慶應義塾大学 消化器内科<sup>2)</sup> 浦岡 俊夫<sup>1)</sup>, 矢作 直久<sup>1)</sup>

#### S4-07. 通常観察から細胞レベルまでの連続観察が可能な最新式の超・拡大内視鏡：エンドサイト

昭和大学江東豊洲病院 消化器センター ○島村 勇人, 郷田 憲一, 角 一弥  
池田 晴夫, 井上 晴洋

**S4-08. レーザー内視鏡による上部消化管スクリーニング検査の有用性**

埼玉医科大学 総合診療内科<sup>1)</sup> ○山岡 稔<sup>1)</sup>, 都築 義和<sup>2)</sup>, 大庫 秀樹<sup>2)</sup>  
同 消化管内科<sup>2)</sup> 芦谷 啓吾<sup>1)</sup>, 今枝 博之<sup>2)</sup>

**S4-09. 上部スクリーニング内視鏡検査におけるLCI観察の有用性**

順天堂大学附属順天堂東京江東高齢者医療センター 消化器内科<sup>1)</sup> ○竹田 努<sup>1)</sup>, 永原 章仁<sup>3)</sup>, 浅岡 大介<sup>1)</sup>  
順天堂大学附属順天堂医院 消化器内科<sup>2)</sup> 北條麻理子<sup>1)</sup>, 渡辺 純夫<sup>2)</sup>  
順天堂大学附属静岡病院 消化器内科<sup>3)</sup>

パネルディスカッション 1 12/10 (日) 第 1 会場 B 9:00~11:30

## 「消化管ステントの進歩」

司会 東邦大学医療センター大橋病院 消化器内科 前谷 容  
がん・感染症センター都立駒込病院 消化器内科 小泉 浩一

### PD1-01. 当院における食道ステントの安全性の検討

東邦大学医療センター大橋病院 ○徳久 順也, 新後閑弘章, 齋藤 倫寛  
田中 貴志, 前谷 容

### PD1-02. 放射線治療後の瘻孔に対する食道ステント留置術の当院での成績

がん研有明病院 消化器内科 ○中野 薫, 由雄 敏之, 佐々木 隆  
藤崎 順子

### PD1-03. 食道癌根治的治療後の難治性良性狭窄に対する生分解性ステント留置術の有効性評価試験

国立がん研究センター中央病院 内視鏡科<sup>1)</sup> ○野中 哲<sup>1)</sup>, 矢野 友規<sup>2)</sup>, 依田 雄介<sup>2)</sup>  
国立がん研究センター東病院 消化管内視鏡科<sup>2)</sup> 田中 雅樹<sup>3)</sup>, 堀松 高博<sup>4)</sup>  
静岡がんセンター 内視鏡科<sup>3)</sup>  
京都大学医学部附属病院 がん薬物治療科<sup>4)</sup>

### PD1-04. 当院における悪性胃十二指腸狭窄に対する内視鏡的ステント留置術の現状

埼玉医科大学国際医療センター 消化器内科 ○小林 正典, 良沢 昭銘, 谷坂 優樹  
小畑 力, 藤田 曜

### PD1-05. 当教室における膵癌に伴う悪性十二指腸狭窄に対する内視鏡的十二指腸ステント留置の成績

北里大学医学部 消化器内科学 ○安達 快, 奥脇 興介, 今泉 弘  
木田 光広, 小泉和二郎

### PD1-06. 大腸悪性狭窄に対する経肛門的イレウス管と自己拡張型金属ステントの安全性、有用性についての比較検討

川崎市立多摩病院 消化器・肝臓内科<sup>1)</sup> ○石郷岡晋也<sup>1)</sup>, 末谷 敬吾<sup>1)</sup>, 森田 望<sup>1, 2)</sup>  
聖マリアンナ医科大学病院 消化器・肝臓内科<sup>2)</sup> 奥瀬 千晃<sup>1)</sup>, 伊東 文生<sup>2)</sup>

### PD1-07. 悪性大腸閉塞に対する大腸ステント留置術の臨床的不成功に関わる因子の解析

東京大学大学院医学系研究科 消化器内科<sup>1)</sup> ○石橋 嶺<sup>1)</sup>, 吉田俊太郎<sup>1, 2)</sup>, 山田 篤生<sup>1)</sup>  
東京大学医学部附属病院 光学医療診療部<sup>2)</sup> 中井 陽介<sup>1)</sup>, 小池 和彦<sup>1)</sup>

**PD1-08. 当院における大腸ステント留置術の問題点**

湘南鎌倉総合病院 消化器病センター ○市田 親正, 江頭 秀人, 所 晋之助  
佐々木亜希子, 賀古 真

**PD1-09. 閉塞性大腸癌に対する大腸ステント(bridge to surgery)の術後成績に関する検討**

がん・感染症センター都立駒込病院 消化器内科<sup>1)</sup> ○高雄 暁成<sup>1)</sup>, 田畑 拓久<sup>2)</sup>, 高橋 慶一<sup>3)</sup>  
同 内視鏡科<sup>2)</sup> 堀口慎一郎<sup>4)</sup>, 小泉 浩一<sup>1)</sup>  
同 大腸外科<sup>3)</sup>  
同 病理科<sup>4)</sup>

**PD1-10. 大腸悪性狭窄に対する緩和医療目的の大腸ステント留置における長期成績の検討**

JCHO横浜保土ヶ谷中央病院 消化器内科<sup>1)</sup> ○京 里佳<sup>1)</sup>, 所 知加子<sup>2)</sup>, 小泉 浩一<sup>3)</sup>  
済生会横浜市南部病院 消化器内科<sup>2)</sup> 前谷 容<sup>4)</sup>, 斉田 芳久<sup>5)</sup>  
がん・感染症センター都立駒込病院 消化器内科<sup>3)</sup>  
東邦大学医療センター大橋病院 消化器内科<sup>4)</sup>  
同 外科<sup>5)</sup>

**PD1-11. 消化管SEMS挿入後に化学療法を施行した7例の検討**

横浜南共済病院 消化器内科 ○中山 沙映, 岡崎 博, 岡 裕之  
金子 卓

パネルディスカッション2 12/10(日) 第2会場 9:00~11:30

## 「経乳頭的胆道ドレナージ・EUS-BDの進歩」

司会 千葉県がんセンター 消化器内科 山口 武人  
順天堂大学医学部 消化器内科 伊佐山浩通

- PD2-01. 正常腸管の初回乳頭例におけるEUS-guided biliary drainageの必要性  
湘南鎌倉総合病院 消化器病センター ○増田 作栄, 小泉 一也, 賀古 眞
- PD2-02. 切除不能肝門部領域胆管癌に対する陽子線治療と胆管ステントング戦略  
筑波大学附属病院 消化器内科<sup>1)</sup> ○服部 純治<sup>1)</sup>, 長谷川直之<sup>1)</sup>, 福田 邦明<sup>1)</sup>  
同 光学医療診療部<sup>2)</sup> 溝上 裕士<sup>2)</sup>, 兵頭一之介<sup>1)</sup>
- PD2-03. 肝門部悪性胆道狭窄に対するSide by side stenting法の有用性  
北里大学医学部 消化器内科学 ○中谷 征吾, 奥脇 興介, 木田 光広  
川口 佑輔, 小泉和二郎
- PD2-04. 非切除悪性肝門部胆管閉塞に対する胆道ドレナージ  
千葉県がんセンター 消化器内科 ○中村 和貴, 辻本 彰子, 喜多絵美里  
須藤研太郎, 山口 武人
- PD2-05. 非切除肝門部悪性胆道閉塞に対する金属ステント留置術  
～side by side 法とstent in stent法の比較～  
東京大学大学院医学系研究科 消化器内科<sup>1)</sup> ○石垣 和祥<sup>1)</sup>, 中井 陽介<sup>1)</sup>, 木暮 宏史<sup>1)</sup>  
順天堂大学医学部附属順天堂医院 消化器内科<sup>2)</sup> 伊佐山浩通<sup>2)</sup>, 小池 和彦<sup>1)</sup>
- PD2-06. 内視鏡的胆嚢ステント留置術(EGBS)の中長期的な治療効果の検討  
東京女子医科大学八千代医療センター 内視鏡科<sup>1)</sup> ○濱野 徹也<sup>1)</sup>, 西野 隆義<sup>2)</sup>, 菅 元泰<sup>2)</sup>  
同 消化器内科<sup>2)</sup>
- PD2-07. 経乳頭的胆道ドレナージにおける胆管挿管困難例のトラブルシューティング  
-経膵管口プレカットのすすめ-  
千葉大学病院 消化器内科 ○杉山 晴俊, 酒井 裕司, 三方林太郎  
露口 利夫, 加藤 直也
- PD2-08. 悪性胆道狭窄に対するEUSガイド下胆管ドレナージ～病態に即した戦略～  
国立がん研究センター東病院 肝胆膵内科 ○梅本久美子, 橋本 裕輔, 池田 公史
- PD2-09. 膵癌に対する術前内視鏡的胆管ステント留置術の進歩  
昭和大学医学部 内科学講座消化器内科学部門 ○石井 優, 北村 勝哉, 山宮 知  
吉田 仁

パネルディスカッション3 12/10(日) 第2会場 13:50~16:20

## 「術後腸管患者に対する胆膵内視鏡の進歩」

司会 自治医科大学 内科学講座 消化器内科学部門 山本 博徳  
横浜市立大学附属病院 内視鏡センター 窪田 賢輔

### PD3-01. 高難度の術後腸管患者に対するLongTypeバルーン内視鏡を用いたERCPの工夫

NTT東日本関東病院 消化器内科 ○藤田 祐司, 中尾 友美, 石井 研  
松橋 信行

### PD3-02. Short-SBEを用いた術後腸管患者に対するERCP関連手技の検討

埼玉医科大学国際医療センター 消化器内科 ○谷坂 優樹, 良沢 昭銘, 小畑 力  
小林 正典, 藤田 曜

### PD3-03. Short typeシングルバルーン内視鏡を用いたERCの治療成績の検討

がん研有明病院 肝胆膵内科 ○佐々木 隆, 金田 遼, 山田 育弘  
松山 真人, 笹平 直樹

### PD3-04. 術後再建腸管を有する悪性胆道狭窄に対するメタリックステント留置術と プラスチックステント留置術の治療成績の比較検討

北里大学医学部 消化器内科学 ○長谷川力也, 山内 浩史, 今泉 弘  
木田 光広, 小泉和三郎

### PD3-05. 当院における術後再建腸管に対する小腸鏡併用ERCPの偶発症の現状と対策

横浜市立大学附属病院 内視鏡センター ○細野 邦広, 窪田 賢輔, 岩崎 暁人  
佐藤 高光, 中島 淳

### PD3-06. 当教室における術後再建腸管の胆管結石症に対する内視鏡治療の検討

東邦大学医療センター大橋病院 消化器内科 ○齋藤 倫寛, 新後閑弘章, 徳久 順也  
田中 貴志, 前谷 容

### PD3-07. 術後再建腸管における胆管空腸吻合部高度狭窄に対する工夫

自治医科大学附属病院 消化器内科 ○横山 健介, 矢野 智則, 牛尾 純  
多田 大和, 池田恵理子

### PD3-08. 当院における術後再建腸管に対するERCPの検討

～ショートvsロングシングルバルーン内視鏡～

聖マリアンナ医科大学病院 消化器・肝臓内科 ○森田 亮, 中原 一有, 路川 陽介  
辻 顕介, 伊東 文生

**PD3-09. 肝内結石を合併した胆管消化管吻合部狭窄症例に対する経口胆道鏡併用  
EUS-antegrade approachによる治療法の検討**

東京医科大学 臨床医学系消化器内科学分野 ○山本健治郎, 祖父尼 淳, 土屋 貴愛  
田中 麗奈, 糸井 隆夫

**PD3-10. 当院の術後消化管変更における総胆管結石以外の胆膵内視鏡の成績**

国立研究開発法人国立がん研究センター東病院 ○橋本 裕輔, 池田 公史

**PD3-11. 術後再建腸管症例における胆膵内視鏡関連処置の成績と検討**

慶應義塾大学医学部 内視鏡センター<sup>1)</sup> ○福原誠一郎<sup>1)</sup>, 岩崎 栄典<sup>2)</sup>, 細江 直樹<sup>1)</sup>  
同 消化器内科<sup>2)</sup> 緒方 晴彦<sup>1)</sup>, 金井 隆典<sup>2)</sup>

**PD3-12. 術後再建腸管におけるERCP不成功因子の検討**

獨協医科大学 消化器内科 ○井澤 直哉, 土田 幸平, 富永 圭一  
平石 秀幸

**PD3-13. 術後再建腸管の総胆管結石症例に対するバルーン内視鏡治療の評価**

横浜市立大学附属市民総合医療センター 消化器病センター<sup>1)</sup> ○廣谷あかね<sup>1)</sup>, 三輪 治生<sup>1)</sup>, 杉森 一哉<sup>1)</sup>  
横浜市立大学医学部 消化器内科学<sup>2)</sup> 沼田 和司<sup>1)</sup>, 前田 慎<sup>2)</sup>



ビデオワークショップ 1 12/9 (土) 第 1 会場 12:50~15:10

## 「上部ESD—治療法の工夫・トラブルシューティング—」

司会 北里大学医学部 新世紀医療開発センター 田邊 聡  
がん研有明病院 消化器内科 藤崎 順子

### VW1-01. 先端系デバイスを用いた食道ESDにおける工夫

湘南藤沢徳洲会病院 肝胆膵消化器病センター ○永田 充

### VW1-02. 食道ESDにおける滑車式糸付きクリップ牽引法の有効性

千葉県がんセンター 消化器内科<sup>1)</sup> ○高城 秀幸<sup>1)</sup>, 鈴木 拓人<sup>2)</sup>, 南金山理乃<sup>1)</sup>  
同 内視鏡科<sup>2)</sup> 北川 善康<sup>2)</sup>, 山口 武人<sup>1)</sup>

### VW1-03. 表層性食道腫瘍に対する二点固定ESD治療の安全性と有用性

神奈川県立がんセンター ○林 公博, 本橋 修, 西村 賢  
中山 昇典, 井口 靖弘

### VW1-04. 食道癌ESD後狭窄予防に対するステロイド投与の有用性および限界の検討

がん研有明病院 消化器内科 ○城間 翔, 石山晃世志, 由雄 敏之  
土田 知宏, 藤崎 順子

### VW1-05. 食道癌化学放射線療法 (CRT) 後の遺残再発病変に対するサルベージESDにおける 当院の工夫

国立がん研究センター東病院 消化管内視鏡科 ○古江 康明, 依田 雄介, 堀 圭介  
大野 康寛, 矢野 友規

### VW1-06. 内視鏡的治療困難な化学放射線療法後の異時性再発食道癌に対して光線力学療法で 加療し得た1例

聖マリアンナ医科大学病院 消化器・肝臓内科 ○清川 博史, 松尾 康正, 山本 博幸  
安田 宏, 伊東 文生

### VW1-07. 穿孔の併発なしにESDにて治癒切除された限局性筋層欠損を伴った早期食道癌

湘南鎌倉総合病院 消化器病センター<sup>1)</sup> ○江頭 秀人<sup>1)</sup>, 佐々木亜希子<sup>1)</sup>, 所 晋之助<sup>1)</sup>  
同 外科<sup>2)</sup> 市田 親正<sup>1)</sup>, 河内 順<sup>2)</sup>

### VW1-08. 早期胃癌に対するEMRの有用性と安全性—ESD全盛時代における治療戦略の再考—

北里大学医学部 消化器内科学<sup>1)</sup> ○石戸 謙次<sup>1)</sup>, 田邊 聡<sup>2)</sup>, 矢野 貴史<sup>1)</sup>  
同 新世紀医療開発センター<sup>2)</sup> 和田 拓也<sup>1)</sup>, 東 瑞智<sup>1)</sup>

**VW1-09. 胃巨大腫瘍ESDに対する組織収納サック E・Zパースの有用性**

東邦大学医療センター大橋病院 消化器内科<sup>1)</sup> ○木村 隆輔<sup>1, 2)</sup>, 大塚 隆文<sup>2)</sup>, 大嶋 陽幸<sup>3)</sup>  
東邦大学医療センター 大森病院 消化器内科<sup>2)</sup> 五十嵐良典<sup>2)</sup>, 前谷 容<sup>1)</sup>  
同 消化器外科<sup>3)</sup>

**VW1-10. ハサミ型ナイフとデンタルフロスクリップ牽引法を用いた安全・確実なESD**

日本大学医学部 内科学系消化器肝臓内科学分野 ○鈴木 翔, 後藤田卓志, 草野 央  
池原 久朝, 森山 光彦

**VW1-11. 十二指腸腫瘍に対する内視鏡治療後の粘膜縫縮**

慶應義塾大学医学部腫瘍センター 低侵襲療法研究開発部門 ○中山 敦史, 後藤 修, 加藤 元彦  
落合 康利, 矢作 直久

ビデオワークショップ2 12/9 (土) 第2会場 9:00~11:30

## 「下部ESD—治療法の工夫・トラブルシューティング—」

司会 慶應義塾大学医学部 腫瘍センター低侵襲療法研究開発部門 矢作 直久  
国立がん研究センター東病院 消化管内視鏡科 池松 弘朗

### VW2-01. 当院における大腸ESD

自治医科大学附属さいたま医療センター ○上原 健志, 松本 吏弘, 宮谷 博幸  
真嶋 浩聡

### VW2-02. 回盲部病変に対する大腸ESDのアプローチ

昭和大学藤が丘病院 消化器内科 ○上原なつみ, 黒木優一郎, 阿曾沼邦央  
山本 頼正, 長浜 正亞

### VW2-03. 回盲弁病変に対する粘膜フラップ作成と解剖学的構造を意識したESD

JCHO群馬中央病院 消化器内科 ○岸 遂忠

### VW2-04. 早期小腸癌に対し浸水下ESDを施行した1例

昭和大学横浜市北部病院 消化器センター ○漆原 史彦, 工藤 進英, 林 武雅  
小形 典之, 石垣 智之

### VW2-05. 家族性大腸腺腫症の大腸全摘後回腸嚢に発生した上皮性腫瘍に対するESD

慶應義塾大学医学部腫瘍センター 低侵襲療法研究開発部門 ○鮑本 哲兵, 前畑 忠輝, 藤本 愛  
後藤 修, 矢作 直久

### VW2-06. 油断できない大腸ESD

国立病院機構東京医療センター ○西澤 俊宏, 伴野 繁雄, 砂田由紀恵  
木下 聡, 浦岡 俊夫

### VW2-07. 盲腸病変のESD中断症例に対し、ESD施行後ループスネアによる縫縮を施行した1例

国立がん研究センター中央病院 内視鏡科 ○日原 大輔, 高丸 博之, 田中 優作  
阿部清一郎, 斎藤 豊

### VW2-08. 大腸腫瘍に対するunderwater ESDの意義と活用法

湘南藤沢徳洲会病院 肝胆膵消化器病センター ○永田 充

### VW2-09. 大腸腫瘍に対するunderwater pocket-creation methodの検討

新東京病院 消化器科<sup>1)</sup> ○原田 英明<sup>1)</sup>, 天野 祐二<sup>2)</sup>, 末廣 聡士<sup>1)</sup>  
国際医療福祉大学市川病院 消化器内科<sup>2)</sup> 村上 大輔<sup>1)</sup>, 山田 英夫<sup>3)</sup>  
新東京病院 内視鏡外科<sup>3)</sup>

**VW2-10. 大腸ESDにおけるtraction deviceの有用性**

がん研有明病院 下部消化管内科 ○安江 千尋, 井出 大資, 斎藤 彰一  
千野 晶子, 五十嵐正広

**VW2-11. 横行結腸中部IIa病変に対するESDにおいてトラクション法が有用であった一例**

NTT東日本関東病院 消化器内科 ○瀧田麻衣子, 大圃 研, 松橋 信行

**VW2-12. 大腸憩室併存LST病変に対して滑車式糸付きクリップが有用であった1例**

東京医科大学八王子医療センター 消化器内科<sup>1)</sup> ○山口 隼<sup>1)</sup>, 福澤 誠克<sup>1)</sup>, 中村 郁夫<sup>1)</sup>  
東京医科大学病院 消化器内科<sup>2)</sup> 糸井 隆夫<sup>2)</sup>

**VW2-13. 大腸ESDにおける滑車式dental floss clip法の使用経験**

日本大学医学部 内科学系消化器肝臓内科学分野 ○池原 久朝, 鈴木 翔, 草野 央  
後藤田卓志, 森山 光彦

**VW2-14. 当院における大腸ESDの工夫-traction deviceの有用性-**

国立がん研究センター東病院 ○新村 健介, 大野 康寛, 池松 弘朗  
矢野 友規

**VW2-15. 当院における安全な大腸ESDを目指した工夫**

順天堂大学 消化器内科 ○村上 敬, 立之 英明, 上山 浩也  
坂本 直人, 長田 太郎

ビデオワークショップ3 12/9 (土) 第2会場 12:50~15:10

## 「胆膵内視鏡—治療法の工夫・トラブルシューティング—」

司会 帝京大学医学部附属溝口病院 消化器内科 安田 一朗  
埼玉医科大学国際医療センター 消化器内科 水出 雅文

### VW3-01. 胆膵内視鏡挿入時の工夫 ~挿入困難例への対応~

群馬大学 消化器・肝臓内科<sup>1)</sup> ○中野 佑哉<sup>1)</sup>, 星 恒輝<sup>1)</sup>, 山田 俊哉<sup>1)</sup>  
群馬大学医学部附属病院 光学医療診療部<sup>2)</sup> 水出 雅文<sup>1)</sup>, 草野 元康<sup>1, 2)</sup>

### VW3-02. ERCP関連処置に伴うショートガイドワイヤーの有効性

川崎市立多摩病院 消化器・肝臓内科<sup>1)</sup> ○末谷 敬吾<sup>1)</sup>, 中原 一有<sup>2)</sup>, 奥瀬 千晃<sup>1)</sup>  
聖マリアンナ医科大学病院 消化器・肝臓内科<sup>2)</sup> 鈴木 通博<sup>1)</sup>, 伊東 文生<sup>2)</sup>

### VW3-03. 拡張時間2分の内視鏡的乳頭ラージバルーン拡張術 (EPLBD)の安全性と有用性

聖マリアンナ医科大学 消化器・肝臓内科 ○路川 陽介, 中原 一有, 伊東 文生

### VW3-04. ERCP手技に関連した出血、穿孔への当院の対応

横浜南共済病院 ○中野間 紘, 金子 卓, 岡崎 博

### VW3-05. 内科的治療に成功したbasket嵌頓の3例

東京大学大学院 医学系研究科消化器内科 ○白田龍之介, 中井 陽介, 木暮 宏史  
多田 稔, 小池 和彦

### VW3-06. 当院における悪性中下部胆道狭窄に対する内視鏡的胆道ドレナージ後の逆行性胆管炎の現状と内視鏡治療の工夫

国立研究開発法人国立がん研究センター東病院 肝胆膵内科 ○鈴木 裕子, 橋本 裕輔, 池田 公史

### VW3-07. 胆管内ラージバルーン留置法が有効であった経乳頭的採石術と超音波内視鏡下経胃経肝的胆道ドレナージ術の2例

北里大学医学部 消化器内科学 ○蓼原 将良, 山内 浩史, 奥脇 興介  
木田 光広, 小泉和二郎

### VW3-08. 超音波内視鏡ガイド下胆管胃吻合術 (EUS-HGS) におけるUneven Double Lumenカテーテルを用いたガイドワイヤレスキューテック

新百合ヶ丘総合病院 消化器内科・内視鏡内科<sup>1)</sup> ○牧山 裕顕<sup>1)</sup>, 佐藤 晋二<sup>1)</sup>, 久保田良政<sup>2)</sup>  
宮崎大学医学部医学科 消化器内科学講座<sup>2)</sup> 河上 洋<sup>2)</sup>, 國分 茂博<sup>1)</sup>

VW3-09. Walled-off necrosis内視鏡治療時に遭遇する出血に対するのトラブルシューティング

東京医科大学 臨床医学系消化器内科学分野 ○黒澤 貴志, 殿塚 亮祐, 向井俊太郎  
土屋 貴愛, 糸井 隆夫

ランチョンセミナー1 12/9 (土) 第1会場 11:40~12:40

司会 北里大学医学部 消化器内科学 小泉 和二郎

## 「逆流性食道炎の病態と治療の新展開」

日本医科大学 消化器内科学 岩切 勝彦

共催 武田薬品工業株式会社

ランチョンセミナー2 12/9 (土) 第2会場 11:40~12:40

司会 千葉大学医学部附属病院 内視鏡センター 露口 利夫

## BONASTENTの事なら俺に訊け!!

「開存期間からみたBONASTENTの有用性  
~50例の使用経験を踏まえて」

厚生中央病院 消化器病センター内科 権 勉成

## 「M-Intraductalを用いた難治性胆管狭窄の治療戦略」

横浜市立大学附属市民総合医療センター 消化器病センター 三輪 治生

共催 株式会社メディコスヒラタ

ランチョンセミナー3 12/9 (土) 第3会場 11:40~12:40

司会 北里大学医学部 消化器内科学 横山 薫

## 「今こそ確認！ 腸炎・colitic cancerの内視鏡診断と潰瘍性大腸炎治療の考え方」

横浜市立大学附属市民総合医療センター・炎症性腸疾患(IBD)センター 国崎 玲子

共催 ア ヴ ィ 合 同 会 社 / EA フ ァ ー マ 株 式 会 社

ランチョンセミナー4 12/9 (土) 第4会場 11:40~12:40

司会 大船中央病院 消化器IBDセンター 上野 文昭

## 「小児のIBD診療」

国立研究開発法人国立成育医療研究センター 器官病態系内科部消化器科 清水 泰岳

共催 日本化薬株式会社

ランチョンセミナー5 12/10 (日) 第1会場A 12:10~13:10

司会 北里大学医学部 新世紀医療開発センター 小林 清典

## 「クローン病診療の現状と未来」

慶應義塾大学医学部 消化器内科 長沼 誠

共催 ヤンセンファーマ株式会社/田辺三菱製薬株式会社

ランチョンセミナー6 12/10 (日) 第1会場B 12:10~13:10

司会 新百合ヶ丘総合病院  
内視鏡センター 肝疾患低侵襲治療センター  
國分 茂博

## 「膵癌に対する内視鏡手技と全身化学療法について」

SUBARU健康保険組合太田記念病院 消化器内科 伊島 正志

共催 大鵬薬品工業株式会社



ランチョンセミナー7 12/10 (日) 第2会場 12:10~13:10

司会 公立昭和病院

上西 紀夫

**「NSAIDsによる消化管障害における最近の知見」**

東京医科大学 消化器内視鏡学分野

河合 隆

共催 第一三共株式会社/アストラゼネカ株式会社

ランチョンセミナー8 12/10 (日) 第3会場 12:10~13:10

司会 東海大学医学部 消化器内科

鈴木 孝良

**「便中バイオマーカーを用いた潰瘍性大腸炎の新しい診断方法  
— 5-ASA製剤の新しい使い方—」**

東邦大学医療センター佐倉病院 消化器内科

竹内 健

共催 持田製薬株式会社

ランチョンセミナー9 12/10 (日) 第4会場 12:10~13:10

司会 NTT東日本関東病院 消化器内科

大園 研

**「標準的技量の医師による、標準的病変のためのESD  
—新デバイスの使用経験—」**

日本大学医学部 内科学系消化器肝臓内科学分野

鈴木 翔

共催 株式会社カネカメディックス

サテライトセミナー 12/9 (土) 第 1 会場 18:30~20:00

司会 がん研有明病院 消化器内科 五十嵐正広  
昭和大学藤が丘病院 消化器内科 山本 頼正

## 「内視鏡診断と基本ストラテジー」

レクチャー

レクチャー1 (胃)

### 『早期胃癌を見つけるには ~ 胃内視鏡観察法 ~』

東京大学医学部附属病院 消化器内科 辻 陽介

レクチャー2 (大腸)

### 『微小大腸病変の診断方法と治療選択 ~ コールドポリペクトミーの適応と可能性 ~』

日本大学病院 消化器内科 池原 久朝

共催 オリンパスメディカルサイエンス販売株式会社

エキスパートセミナー 1 12/10 (日) 第 1 会場 A 11:30~12:00

司会 日本大学医学部 内科学系消化器肝臓内科学分野 後藤田 卓志

**「胃内視鏡検診時代に経鼻内視鏡の果たす役割は」**

出雲市立総合医療センター 内科 結城 美佳

共催 富士フイルムメディカル株式会社

エキスパートセミナー 2 12/10 (日) 第 2 会場 11:30~12:00

司会 杏林大学 外科 杉山 政則

**「カニュレーション原点回帰、  
もう一度考えるカニュレーションの基本」**

近畿大学 消化器内科 竹中 完

共催 Cook Japan 株式会社

症例検討セッション 12/9 (土) 第3会場 10:30~11:30

「食道」

	司会 がん・感染症センター都立駒込病院 消化器内科 虎の門病院 消化器内科	門馬久美子 飯塚 敏郎
スーパーバイザー	川崎市立井田病院 内視鏡センター 外科	大森 泰
病理診断コメンテーター	横浜市立大学医学部 病態病理学教室	立石 陽子
症例プレゼンター	がん・感染症センター 都立駒込病院内視鏡科 虎の門病院 消化器内科	長沼 有加 田中 匡実
画像読影コメンテーター	埼玉県立がんセンター 消化器内科 東京医科歯科大学 食道外科	都宮 美華 川田 研郎

症例検討セッション 12/9 (土) 第2会場 15:10~16:30

「胆・膵」

	司会 東京医科大学 消化器内科 東邦大学医療センター大森病院 消化器内科	糸井 隆夫 岡野 直樹
病理診断コメンテーター	東京医科大学 病理診断科	山口 浩
症例プレゼンター	日本大学医学部内科学系 消化器肝臓内科学分野 自治医科大学内科学講座 消化器内科学部門	野村 舟三 池田恵理子
画像読影コメンテーター	東京大学医学部附属病院 消化器内科 獨協医科大学 消化器内科	木暮 宏史 土田 幸平
	千葉大学大学院医学研究院 消化器内科学	杉山 晴俊

症例検討セッション 12/9 (土) 第3会場 15:10~16:30

## 「上部消化管」

司会 日本大学医学部 内科学系消化器肝臓内科学分野 後藤田卓志  
 東京大学医学部附属病院 光学医療診療部 藤城 光弘

ミニレクチャー	がん研有明病院 消化器内科	平澤 俊明
病理診断コメントーター	東京大学医学部附属病院 病理部	阿部 浩幸
症例プレゼンター	東京大学医学部附属病院 光学医療診療部	斎藤 格
	日本大学医学部 消化器肝臓内科	江崎 充
画像読影コメントーター	深谷赤十字病院 消化器科	葛西 豊高
	北里大学医学部 消化器内科学	和田 拓也
	佐野厚生病院 消化器内科	上岡 直史

症例検討セッション 12/9 (土) 第4会場 15:10~16:30

## 「下部消化管」

司会 慶應義塾大学医学部 内視鏡センター 緒方 晴彦  
 東京医科歯科大学 消化器内科 大塚 和朗

ミニレクチャー	横浜市立大学附属市民総合医療センター 炎症性腸疾患 (IBD) センター	国崎 玲子
病理診断コメントーター	横浜市立大学医学部 病態病理学教室	立石 陽子
症例プレゼンター	慶應義塾大学医学部 内視鏡センター	高林 馨
	防衛医科大学校病院 消化器内科	渡辺知佳子
	順天堂大学医学部 消化器内科	立之 英明
画像読影コメントーター	東京大学医学部附属病院 消化器内科	辻 陽介
	北里大学医学部 消化器内科学	川岸 加奈
	昭和大学横浜市北部病院 消化器センター	三澤 将史

## ハンズオントレーニングセッション

協力：オリンパスメディカルサイエンス販売株式会社

### 「上部ESD」

12/9 (土) 第5会場 9:00~12:00

インストラクター	総合同会	NTT東日本関東病院	内視鏡部	大園 研
		東京大学医学部附属病院	消化器内科	辻 陽介
		けいゆう病院	消化器内科	伊藤 高章
		NTT東日本関東病院	消化器内科	村元 喬
		大森赤十字病院	消化器内科	千葉 秀幸

### 「胆膵EUS-FNA」

12/10 (日) 第5会場 9:00~12:00

インストラクター	総合同会	聖マリアンナ医科大学横浜市西部病院	消化器内科	松田 浩二
		東京大学医学部附属病院	消化器内科	中井 陽介
		聖マリアンナ医科大学	消化器・肝臓内科	中原 一有
		東京慈恵会医科大学葛飾医療センター	内視鏡部	加藤 正之
		横浜市立大学附属市民総合医療センター	消化器内科	杉森 一哉
		国立病院機構 横浜医療センター		宮澤 志朗
		東京医科大学	消化器内科	土屋 貴愛
		帝京大学医学部附属溝口病院	消化器内科	土井 晋平
		埼玉医科大学国際医療センター	消化器内科	谷坂 優樹

### 「下部挿入法」

12/10 (日) 第5会場 13:20~16:20

インストラクター	総合同会	東海大学医学部	消化器内科	鈴木 孝良
	ショートレクチャー	松島クリニック		白倉 立也
		松島クリニック		白倉 立也
		東海大学医学部	消化器内科	水上 創
		北里大学医学部	消化器内科学	久保田美和
		国立がん研究センター中央病院	内視鏡科	山田 真善

演題番号                      区   分                      時   間                      座 長 名

## 座 長 一 覧

### ～専修医セッション～

12/9 (土) 第3会場

1～ 4	食道	9:00～ 9:28	内山 詩織
5～ 8	胃1	9:28～ 9:56	富永 健司
9～ 12	十二指腸	9:56～ 10:24	藤澤 美亜
13～ 15	胃2	12:50～ 13:11	上山 浩也
16～ 18	胃3	13:11～ 13:32	吉澤奈津子
19～ 23	小腸	13:32～ 14:07	古賀 幹教
24～ 28	大腸1	14:07～ 14:42	山田 真善
29～ 32	大腸2	14:42～ 15:10	猪又 寛子

### ～専修医セッション～

12/9 (土) 第4会場

33～ 35	胆道	9:00～ 9:21	牛尾 純
36～ 38	胆・膵	9:21～ 9:42	阿部 孝広
39～ 42	膵臓1	9:42～ 10:10	喜多絵美里
43～ 45	膵臓2	10:10～ 10:31	馬淵 正敏

### ～研修医セッション～

12/9 (土) 第4会場

46～ 50	胆・膵1	10:35～ 11:10	権 勉成
51～ 54	胆・膵2	12:50～ 13:18	松本 高明
55～ 58	食道・胃	13:18～ 13:46	谷田恵美子
59～ 62	胃・十二指腸	13:46～ 14:14	村元 喬
63～ 65	小腸	14:14～ 14:35	小澤俊一郎
66～ 70	大腸	14:35～ 15:10	山口 和久

演題番号                      区      分                                      時      間                                      座 長 名

～一般演題～

12/10 (日) 第3会場

71～75	小腸	9:00～9:40	三浦 義正
76～80	大腸1	9:40～10:20	福生 有華
81～85	大腸2	10:20～11:00	佐々木亜希子
86～89	胆道	13:20～13:52	田中 麗奈
90～93	胆・膵	13:52～14:24	山本 夏代
94～97	膵臓1	14:24～14:56	岩瀬 滋
98～101	膵臓2	14:56～15:28	岩崎 栄典
102～104	膵臓3	15:28～15:52	中原 一有

12/10 (日) 第4会場

105～108	食道・胃	9:00～9:32	横井 千寿
109～112	胃	9:32～10:04	真下 由美
113～116	胃・十二指腸1	10:04～10:36	新美 恵子
117～120	胃・十二指腸2	10:36～11:08	川辺 晃一



— 評 価 者 —

北里大学医学部 消化器内科学	東 瑞智
東京女子医科大学 消化器内視鏡科	岸野真衣子
国立がん研究センター中央病院 内視鏡科	吉永 繁高

専修医セッション 12/9 (土) 第3会場

9:00~9:28 食道 座長 横浜労災病院 消化器内科 内山 詩織

1. 化学療法が奏功した食道転移性悪性黒色腫の一例

順天堂大学医学部附属浦安病院 ○大川 博基, 稲見 義宏, 岩本 志穂  
西 慎二郎, 磯野 峻輔, 北沢 尚子  
荻原 伸悟, 竹村 勇治, 川上 智寛  
野元 勇佑, 深見久美子, 中津 洋一  
北村 庸雄, 須山 正文, 長田 太郎

2. 食道神経内分泌癌に対して放射線化学療法が奏功した一例

筑波大学附属病院水戸地域医療教育センター 水戸協同病院 ○小野田 翼, 熊倉 有里, 有賀 啓之  
鹿志村純也

3. 内視鏡切除困難な食道表在癌に対する内視鏡的腫瘍焼灼術(APC)の有効性と安全性に関する検討

北里大学医学部 消化器内科学<sup>1)</sup> ○久保田 陽<sup>1)</sup>, 矢野 貴史<sup>1)</sup>, 石戸 謙次<sup>1)</sup>  
同 新世紀医療開発センター<sup>2)</sup> 近藤 雄紀<sup>1)</sup>, 和田 拓也<sup>1)</sup>, 東 瑞智<sup>1)</sup>  
堅田 親利<sup>1)</sup>, 田邊 聡<sup>2)</sup>, 小泉和二郎<sup>1)</sup>

4. 食道ESD後の狭窄予防に対するステロイド製剤の経口投与と局注療法の比較

北里大学医学部 消化器内科学<sup>1)</sup> ○近藤 雄紀<sup>1)</sup>, 和田 拓也<sup>1)</sup>, 堅田 親利<sup>1)</sup>  
同 新世紀開発医療センター<sup>2)</sup> 久保田 陽<sup>1)</sup>, 渡辺 晃識<sup>1)</sup>, 矢野 貴史<sup>1)</sup>  
石戸 謙次<sup>1)</sup>, 東 瑞智<sup>1)</sup>, 田邊 聡<sup>2)</sup>  
小泉和二郎<sup>1)</sup>

9：28～9：56 胃1 座長 東邦大学医療センター大橋病院 消化器内科 富永 健司

5. 大網充填術々後部に発生したと思われる進行胃癌の1例

社会福祉法人あそか会 あそか病院 ○矢野 剛司, 相原 成昭, 熊谷 一秀

6. ESDによって治癒切除が得られたAFP産生早期胃癌の一例

東京女子医科大学附属八千代医療センター 消化器内科<sup>1)</sup> ○宇野澤秀美<sup>1)</sup>, 光永 豊<sup>1)</sup>, 森 千奈津<sup>1)</sup>  
 同 内視鏡科<sup>2)</sup> 橋本 佳恵<sup>1)</sup>, 菅 元泰<sup>1)</sup>, 新村 秀樹<sup>1)</sup>  
 同 病理診断科<sup>3)</sup> 濱野 徹也<sup>2)</sup>, 戸張 真紀<sup>1)</sup>, 西野 隆義<sup>1)</sup>  
 大出 貴士<sup>3)</sup>

7. 術前腓原発性腫瘍と鑑別が難しかった壁外発育型巨大胃GISTの1例

川崎市立川崎病院 内科<sup>1)</sup> ○松原 祥平<sup>1)</sup>, 井上健太郎<sup>1)</sup>, 三原 規奨<sup>2)</sup>  
 同 外科<sup>2)</sup> 野間絵梨子<sup>1)</sup>, 脇坂 悠介<sup>1)</sup>, 津軽 開<sup>1)</sup>  
 同 内視鏡センター<sup>3)</sup> 花田 亮太<sup>1)</sup>, 有泉 健<sup>1)</sup>, 高木 英恵<sup>1)</sup>  
 玉井 博修<sup>1)</sup>, 市東 昌也<sup>2)</sup>, 相浦 浩一<sup>3)</sup>

8. 同一病巣内で腺癌から神経内分泌腫瘍への分化が示唆された早期胃癌の1例

新座志木中央総合病院 内科<sup>1)</sup> ○根本 大樹<sup>1)</sup>, 新戸 禎哲<sup>1)</sup>, 清宮 怜<sup>1)</sup>  
 東京医科大学病院 消化器内科<sup>2)</sup> 松浦 直孝<sup>1)</sup>, 山室 渡<sup>1)</sup>, 河野 真<sup>2)</sup>

9：56～10：24 十二指腸 座長 東海大学医学部付属東京病院 消化器肝臓センター 消化器内科 藤澤 美亜

9. 治療経過中に十二指腸病変が出現した急性型adult T-cell leukemia (ATL) の1例

がん・感染症センター 都立駒込病院 消化器内科<sup>1)</sup> ○清水口涼子<sup>1)</sup>, 藤原 崇<sup>1)</sup>, 比島 恒和<sup>4)</sup>  
 同 内視鏡科<sup>2)</sup> 荒川 丈夫<sup>2)</sup>, 柴田 理美<sup>1)</sup>, 千葉 和朗<sup>1)</sup>  
 同 血液内科<sup>3)</sup> 田畑 拓久<sup>2)</sup>, 来間佐和子<sup>1)</sup>, 藤原 純子<sup>2)</sup>  
 同 病理科<sup>4)</sup> 菊山 正隆<sup>1)</sup>, 門馬久美子<sup>2)</sup>, 名島 悠峰<sup>3)</sup>  
 大橋 一輝<sup>3)</sup>, 堀口慎一郎<sup>4)</sup>, 大西 知子<sup>1)</sup>  
 小泉 浩一<sup>1)</sup>

10. *H. pylori* 除菌後に十二指腸潰瘍穿孔をきたした1例

練馬総合病院 外科<sup>1)</sup> ○細川 恭佑<sup>1)</sup>, 栗原 直人<sup>1)</sup>, 佐々木康裕<sup>2)</sup>  
 同 内科<sup>2)</sup> 加藤 ハオ<sup>2)</sup>, 小林 正敏<sup>2)</sup>, 松田 英士<sup>2)</sup>  
 下田 啓文<sup>1)</sup>, 山田 暢<sup>1)</sup>, 松浦 芳文<sup>1)</sup>  
 飯田 修平<sup>1)</sup>

11. 5年の経過で明らかな増大を示し、内視鏡治療を行った十二指腸腺腫の一例

昭和大学藤が丘病院 内科学講座消化器内科部門<sup>1)</sup> ○吉田詠里加<sup>1)</sup>, 山本 頼正<sup>1)</sup>, 浅見 哲史<sup>1)</sup>  
国際親善総合病院<sup>2)</sup> 岩橋 健太<sup>1)</sup>, 小渋 尚子<sup>1)</sup>, 小林 孝弘<sup>1)</sup>  
新谷 文崇<sup>1)</sup>, 田淵 晃大<sup>1)</sup>, 東畑美幸子<sup>1)</sup>  
遠藤 利行<sup>1)</sup>, 林 将史<sup>1)</sup>, 上原なつみ<sup>1)</sup>  
花村祥太郎<sup>1)</sup>, 山村 読一<sup>1)</sup>, 阿曾沼邦央<sup>1)</sup>  
五味 邦代<sup>1)</sup>, 黒木優一郎<sup>1)</sup>, 井上 和明<sup>1)</sup>  
日引 太郎<sup>2)</sup>, 長濱 正亞<sup>1)</sup>

12. 内視鏡的粘膜切除術にて治療し得た十二指腸水平部の巨大有茎性腺腫の1例

横浜労災病院 消化器内科<sup>1)</sup> ○白鳥 航<sup>1)</sup>, 内山 詩織<sup>1)</sup>, 金沢 憲由<sup>1)</sup>  
同 病理部<sup>2)</sup> 辻川真太郎<sup>1)</sup>, 尾崎 杏奈<sup>1)</sup>, 森久保尚美<sup>1)</sup>  
小林 貴<sup>1)</sup>, 高柳 卓矢<sup>1)</sup>, 鈴木 雅人<sup>1)</sup>  
野上 麻子<sup>1)</sup>, 梅村 隆介<sup>1)</sup>, 関野 雄典<sup>1)</sup>  
川名 憲一<sup>1)</sup>, 永瀬 肇<sup>1)</sup>, 角田 幸雄<sup>2)</sup>

評 価 者

東海大学医学部内科学系 消化器内科	小池 潤
国立がん研究センター中央病院 内視鏡科	中村 佳子
東京女子医科大学 消化器病センター	大森 鉄平

12:50~13:11 胃2 座長 順天堂大学 消化器内科 上山 浩也

13. 著明な消化管出血を契機に診断された胃MALTリンパ腫の1例

東京医科大学茨城医療センター 消化器内科 ○辻 剛史, 門馬 匡邦, 岩本 淳一  
玉虫 惇, 上田 元, 小西 直樹  
村上 昌, 屋良昭一郎, 平山 剛  
本多 彰, 池上 正, 松崎 靖司

14. 上部消化管内視鏡検査を契機に診断された成人T細胞性白血病/悪性リンパ腫の1例

北里大学医学部 消化器内科学<sup>1)</sup> ○木幡あや那<sup>1)</sup>, 長谷川力也<sup>1)</sup>, 宮田 英治<sup>1)</sup>  
同 新世紀医療開発センター<sup>2)</sup> 山内 浩史<sup>1)</sup>, 奥脇 興介<sup>1)</sup>, 岩井 知久<sup>1)</sup>  
今泉 弘<sup>1)</sup>, 田邊 聡<sup>2)</sup>, 木田 光広<sup>1)</sup>  
小泉和三郎<sup>1)</sup>

15. 胃浸潤をきたした多発性骨髄腫の一例

昭和大学医学部 内科学講座消化器内科学部門<sup>1)</sup> ○菊池 一生<sup>1)</sup>, 紺田 健一<sup>1)</sup>, 久保田祐太郎<sup>1)</sup>  
同 内科学部門血液内科学講座<sup>2)</sup> 中谷 真也<sup>1)</sup>, 牛腸 俊彦<sup>1)</sup>, 飯島堅太郎<sup>1)</sup>  
同 臨床病理診断学講座<sup>3)</sup> 柳澤 文人<sup>1)</sup>, 田川 徹平<sup>1)</sup>, 東條 正幸<sup>1)</sup>  
木原 俊裕<sup>1)</sup>, 矢野雄一郎<sup>1)</sup>, 片桐 敦<sup>1)</sup>  
小西 一男<sup>1)</sup>, 山村 冬彦<sup>1)</sup>, 吉田 仁<sup>1)</sup>  
服部 憲路<sup>2)</sup>, 塩沢 英輔<sup>3)</sup>, 瀧本 雅文<sup>3)</sup>

13:11~13:32 胃3 座長 相模原協同病院 消化器内科 吉澤奈津子

16. 胃・大腸に粘膜下血腫を合併した消化管アミロイドーシスの1例

さいたま赤十字病院 消化管内科 ○佐藤 平, 鎮西 亮, 舟田 圭  
大津威一郎, 土井 浩達, 高橋 正憲  
笹島 圭太

17. 胃粘膜下血腫を動脈塞栓術で止血し経時的内視鏡所見の変化を観察し得た1例

日本医科大学 消化器・肝臓内科 ○小泉英里子, 貝瀬 満, 丸木 雄太  
飽本 哲兵, 山脇 博士, 小高 康裕  
新福 摩弓, 植木 信江, 二神 生爾  
岩切 勝彦

18. 胃癌による消化管穿孔に対して胃十二指腸ステント留置が有用であった1例

東邦大学医療センター大森病院 ○水谷 沙織, 伊藤 謙, 辛島 遼  
渡辺 剛, 毛利 州秀, 藤澤理沙人  
藤井 紘大, 田角 怜子, 小林 輝  
木村 祐介, 渡辺 浩二, 山田 悠人  
岩崎 将, 岸本 有為, 岡野 直樹  
菊池 由宣, 五十嵐良典

13:32~14:07

小腸

座長 武蔵村山病院

古賀 幹教

19. 小腸イレウスを契機に発見されたびまん性大細胞型B細胞リンパ腫(DLBCL)の一例

新座志木中央総合病院 消化器内科<sup>1)</sup> ○清宮 怜<sup>1)</sup>, 新戸 禎哲<sup>1)</sup>, 根本 大樹<sup>1)</sup>  
同 消化器外科<sup>2)</sup> 松浦 直孝<sup>1)</sup>, 山室 渡<sup>1)</sup>, 加藤 文明<sup>2)</sup>  
同 血液内科<sup>3)</sup> 奈良橋喜芳<sup>2)</sup>, 橋本 大樹<sup>2)</sup>, 加藤 文明<sup>2)</sup>  
山本 浩文<sup>3)</sup>

20. 消化管出血を契機に診断に至った小腸マントル細胞リンパ腫の一例

帝京大学医学部附属病院 内科<sup>1)</sup> ○大和 洸<sup>1)</sup>, 阿部浩一郎<sup>1)</sup>, 大隅 瞬<sup>1)</sup>  
同 病理部<sup>2)</sup> 柳澤 大輔<sup>1)</sup>, 松本 康佑<sup>1)</sup>, 櫻井美代子<sup>1)</sup>  
中村 直裕<sup>1)</sup>, 丸山 喬平<sup>1)</sup>, 三木 淳史<sup>1)</sup>  
八木みなみ<sup>1)</sup>, 岡村 喬之<sup>1)</sup>, 青柳 仁<sup>1)</sup>  
磯野 朱里<sup>1)</sup>, 三浦 亮<sup>1)</sup>, 有住 俊彦<sup>1)</sup>  
山本 貴嗣<sup>1)</sup>, 喜多 宏人<sup>1)</sup>, 田中 篤<sup>1)</sup>  
滝川 一<sup>1)</sup>, 西東 瑠璃<sup>2)</sup>, 大田 泰徳<sup>2)</sup>

21. コントロール不良の下部消化管出血に対しカプセル内視鏡が診断に有用であった小腸GISTの1例

平塚共済病院 消化器科 ○北原 言, 西山 竜, 寺田 昌弘  
北川 博之, 河西顯太郎, 菊地 秀彦  
里道 哲彦, 山崎 好喜, 野登 誠

22. ダブルバルーン小腸内視鏡で診断した多発小腸カルチノイドの1例

埼玉石心会病院 消化器内科<sup>1)</sup> ○高柳 駿也<sup>1)</sup>, 堤 謙二<sup>2)</sup>, 関根 章裕<sup>1)</sup>  
同 外科<sup>2)</sup> 水野 寿一<sup>1)</sup>, 染村 祥<sup>1)</sup>, 阿部 敏幸<sup>1)</sup>  
坂本 竜二<sup>1)</sup>, 清水 喜徳<sup>2)</sup>

23. 内視鏡的にて摘出し得た小腸アニサキス症の1例

東邦大学医療センター大橋病院 消化器内科 ○村上 貴寛, 高橋 厚子, 木村 隆輔  
富永 健司, 吉田 有輝, 森 麻紀子  
牧野 敏之, 馬場 隆成, 里井 新  
前谷 容

14 : 07~14 : 42 大腸1 座長 国立がん研究センター中央病院 内視鏡科 山田 真善

24. 盲腸粘膜下腫瘍に対して粘膜下層剥離術を施行した1例

北里大学医学部 消化器内科学<sup>1)</sup> ○田邊 美奈<sup>1)</sup>, 川岸 加奈<sup>1)</sup>, 齋藤 友哉<sup>1)</sup>  
同 病理学<sup>2)</sup> 松本 育宏<sup>1)</sup>, 迎 美幸<sup>1)</sup>, 横山 薫<sup>1)</sup>  
佐田 美和<sup>1)</sup>, 小林 清典<sup>1)</sup>, 小泉和二郎<sup>1)</sup>  
秋谷 昌史<sup>2)</sup>

25. Cold snare polypectomy (CSP) されたSM浸潤癌の一例

昭和大学江東豊洲病院 消化器センター ○渡邊 浩之, 浦上 尚之, 横山 登  
平野 直樹, 田邊 万葉, 有馬 秀英  
保母 貴宏, 道端浩三郎, 井上 晴洋

26. 炎症性疾患との鑑別に難渋した虫垂癌

昭和大学江東豊洲病院 消化器センター ○石田 幸子, 横山 登, 小松 奈々  
渡邊 浩之, 望月裕一朗, 上野 明子  
田邊 万葉, 阿曾沼邦央, 佃 玄紀  
保母 貴宏, 平野 直樹, 浦上 尚之  
井上 晴洋

27. 高齢女性に発症したびまん浸潤型大腸癌の1例

北里大学メディカルセンター 消化器内科 ○金澤 潤, 川口 佑輔, 上原 一帆  
長谷川力也, 大塚 俊和, 田原久美子  
渡邊 真彰, 木田 光広

28. 異なるマイクロサテライト不安定性を呈した重複大腸癌の1例

けいゆう病院 ○岡田 直也, 伊藤 高章, 葛西 祐樹  
北村 英俊, 香川 幸一, 中下 学  
岡沢 啓, 水城 啓, 永田 博司

14 : 42~15 : 10 大腸2

座長 東京慈恵会医科大学 内視鏡科 猪又 寛子

29. 大腸病変を呈した高齢者におけるHenoch-Schonlein紫斑病の一例

東京都健康長寿医療センター 消化器内科<sup>1)</sup> ○廣田 旭亮<sup>1)</sup>, 西村 誠<sup>2)</sup>, 武村 拓也<sup>1)</sup>  
同 内視鏡科<sup>2)</sup> 藤井 悠子<sup>1)</sup>, 松川 美保<sup>2)</sup>, 潮 靖子<sup>1)</sup>  
同 病理診断科<sup>3)</sup> 松田 陽子<sup>3)</sup>, 新井 富生<sup>3)</sup>, 上垣佐登子<sup>1)</sup>

30. Collagenous colitisの1例

公立昭和病院 内視鏡科<sup>1)</sup> ○北田 修一<sup>1)</sup>, 武田 雄一<sup>1)</sup>, 大野 一将<sup>1)</sup>  
同 消化器内科<sup>2)</sup> 鈴木 祥子<sup>1)</sup>, 浦牛原幸治<sup>1)</sup>, 大友有紀子<sup>2)</sup>  
同 予防健診科<sup>3)</sup> 渡邊 諭<sup>2)</sup>, 勝田 景統<sup>2)</sup>, 西成田 悠<sup>2)</sup>  
同 病理・検査科<sup>4)</sup> 細川 貴範<sup>2)</sup>, 山地 統<sup>2)</sup>, 小野 圭一<sup>2)</sup>  
小島 茂<sup>2)</sup>, 野内 俊彦<sup>2)</sup>, 川口 淳<sup>3)</sup>  
清水誠一郎<sup>4)</sup>

31. 横行結腸有茎性腺種内癌に起因した成人逆行性腸重積症の1例

東京医科大学 消化器内科学分野<sup>1)</sup> ○松本 将<sup>1)</sup>, 八木 健二<sup>1)</sup>, 内田久美子<sup>1)</sup>  
同 消化器内視鏡学<sup>2)</sup> 小山 洋平<sup>1)</sup>, 班目 明<sup>1)</sup>, 森瀬 貴之<sup>1)</sup>  
青木 勇樹<sup>2)</sup>, 杉本 暁彦<sup>1)</sup>, 辻 雄一郎<sup>1)</sup>  
河合 隆<sup>2)</sup>, 糸井 隆夫<sup>1)</sup>

32. マウスピースを誤飲し自然排泄された1例

東海大学医学部 医学科 ○荻原 直樹, 水上 創, 吉原 四方  
藤本龍太郎, 中原 史雄, 中村 淳  
内田 哲史, 小池 潤, 鈴木 孝良  
松嶋 成志, 峯 徹哉

評 価 者

東京大学医学部附属病院	消化器内科	木暮 宏史
帝京大学医学部附属溝口病院	消化器内科	土井 晋平
千葉大学医学部附属病院	消化器内科	杉山 晴俊

専修医セッション 12/9 (土) 第4会場

9:00~9:21 胆道 座長 自治医科大学 消化器内科 牛尾 純

33. 経乳頭アプローチが困難な巨大総胆管結石に対して超音波内視鏡下胆道穿刺ルートを併用して結石除去に成功した1例

東邦大学医療センター大森病院 消化器内科 ○山本友里恵, 北條 紋, 中川 皓貴  
原 精一, 吉本 憲介, 岩崎 将  
宅間 健介, 岸本 有為, 伊藤 謙  
岡野 直樹, 五十嵐良典

34. TAEで止血し得た胆嚢出血の1例

東京労災病院 消化器内科 ○掛川 達矢, 西中川秀太, 篠原 裕和  
山本友里恵, 武田 悠希, 高亀 道生  
原 精一, 大場 信之, 児島 辰也

35. 内視鏡的逆行性胆道膵管造影(ERCP)後に肺血栓栓塞症を発症した一例

三井記念病院 ○新井 絢也, 戸田 信夫, 柴田智華子  
黒川 憲, 黒崎 滋之, 船戸 和義  
近藤真由子, 高木 馨, 小島健太郎  
大木 隆正, 関 道治, 田川 一海

9:21~9:42 胆・膵 座長 東京慈恵会医科大学葛飾医療センター 内視鏡部 阿部 孝広

36. 十二指腸乳頭生検後に重症急性膵炎を生じた2例

北里大学医学部 消化器内科学 ○石橋 侑, 岩井 知久, 木田 光広  
宮田 英治, 長谷川力也, 金子 亨  
山内 浩史, 奥脇 興介, 今泉 弘  
小泉和二郎



37. 再発性十二指腸潰瘍の精査目的に施行した経口的シングルバルーン小腸内視鏡後に発症した  
膵仮性嚢胞形成を伴う重症急性膵炎の一例

昭和大学江東豊洲病院 消化器センター ○中島 芽衣, 上野 明子, 門阪 啓  
西本 正幸, 司馬 信一, 島村 勇人  
河野 真, 角 一弥, 大南 雅揮  
有馬 秀英, 佐藤 雅, 池田 晴夫  
鬼丸 学, 郷田 憲一, 山口 紀子  
浦上 尚之, 伊藤 寛晃, 横山 登  
井上 晴洋

38. 膵頭部癌術後の胆管空腸吻合部出血に対しアルゴンプラズマ焼灼術が有効であった一例

横浜労災病院 消化器内科<sup>1)</sup> ○辻川真太郎<sup>1)</sup>, 森久保尚美<sup>1)</sup>, 尾崎 杏奈<sup>1)</sup>  
同 内視鏡部<sup>2)</sup> 白鳥 航<sup>1)</sup>, 小林 貴<sup>1)</sup>, 鈴木 雅人<sup>1)</sup>  
同 外科<sup>3)</sup> 高柳 卓也<sup>1)</sup>, 野上 麻子<sup>1)</sup>, 梅村 隆輔<sup>2)</sup>  
内山 詩織<sup>1)</sup>, 金沢 憲由<sup>1)</sup>, 関野 雄典<sup>1)</sup>  
川名 憲一<sup>2)</sup>, 永瀬 肇<sup>1)</sup>, 岡崎 靖史<sup>3)</sup>

9 : 42~10 : 10 膵臓1 座長 千葉県がんセンター 消化器内科 喜多絵美里

39. 膵炎で発症した副膵管由来膵管内乳頭粘液性腺癌 (IPMC) の一例

聖マリアンナ医科大学 消化器・肝臓内科 ○辻 顕介, 中原 一有, 路川 陽介  
森田 亮, 末谷 敬吾, 伊東 文生

40. 超音波内視鏡下穿刺吸引法(EUS-FNA)で診断し得た副腎外性paragangliomaの1例

藤沢市民病院 ○長島 周平, 廣瀬 俊晴, 土屋 洋省  
露木 翔, 宮崎茉莉子, 河野 邦幸  
稲垣 尚子, 千々松知子, 田村 寿英  
岩瀬 滋, 田尻 亮輔, 権藤 俊一

41. EUSが術前診断に有用であった10mmの膵充実性偽乳頭状腫瘍の1例

北里大学医学部 消化器内科学 ○渡辺 真郁, 奥脇 興介, 今泉 弘  
山内 浩史, 金子 亨, 上原 一帆  
升谷 寛以, 川口 佑輔, 宮田 英治  
安達 快, 蓼原 将良, 中谷 征吾  
松本 高明, 長谷川力也, 岩井 知久  
木田 光広, 小泉和三郎

42. SpyGlass™ DSで術前診断した膵管内乳頭粘液性腺癌(IPMC)の1例

横浜市立市民病院 消化器内科<sup>1)</sup> ○東 佑香<sup>1)</sup>, 小池 祐司<sup>1)</sup>, 望月 康久<sup>2)</sup>  
同 消化器外科<sup>2)</sup> 小野 響子<sup>3)</sup>, 林 宏行<sup>3)</sup>, 茅島 敦人<sup>1)</sup>  
同 病理診断部<sup>3)</sup> 杉本 祐一<sup>1)</sup>, 日比 則孝<sup>1)</sup>, 辻野誠太郎<sup>1)</sup>  
角田 裕也<sup>1)</sup>, 伊藤 剛<sup>1)</sup>, 今村 諭<sup>1)</sup>  
長久保秀一<sup>1)</sup>, 諸星 雄一<sup>1)</sup>, 藤田由里子<sup>1)</sup>  
小松 弘一<sup>1)</sup>

10:10~10:31 膵臓2 座長 帝京大学医学部附属溝口病院 消化器内科 馬淵 正敏

43. 脾性腹水が診断の契機となった膵液瘻の1例

獨協医科大学 消化器内科<sup>1)</sup> ○石川 睦<sup>1)</sup>, 富永 圭一<sup>1)</sup>, 村岡 信二<sup>1)</sup>  
同 第一外科<sup>2)</sup> 近藤 真之<sup>1)</sup>, 竹中 一央<sup>1)</sup>, 土田 幸平<sup>1)</sup>  
井原 啓佑<sup>2)</sup>, 志田 陽介<sup>2)</sup>, 山口 悟<sup>2)</sup>  
平石 秀幸<sup>1)</sup>

44. Billroth2法再建後の膵管癒合不全に感染性膵仮性嚢胞を合併し超音波内視鏡を用いた集学的治療が有効であった1例

東邦大学医療センター大森病院 消化器内科 ○渡辺 剛, 岡野 直樹, 毛利 州秀  
辛島 遼, 藤井 紘大, 小林 輝  
田角 怜子, 水谷 沙織, 木村 佑介  
渡辺 浩二

45. Walled-off necrosis (WON) ドレナージ後に発症した十二指腸狭窄症に対して保存的加療が奏功した1例

筑波大学附属病院 消化器内科<sup>1)</sup> ○廣瀬 優<sup>1)</sup>, 長谷川直之<sup>1)</sup>, 山口 雄司<sup>1)</sup>  
同 光学医療診療部<sup>2)</sup> 新里 悠輔<sup>1)</sup>, 永瀬 将臣<sup>1)</sup>, 小松 義希<sup>1)</sup>  
佐藤 雅志<sup>1)</sup>, 服部 純治<sup>1)</sup>, 石毛 和紀<sup>1)</sup>  
福田 邦明<sup>1)</sup>, 安部井誠人<sup>1)</sup>, 溝上 裕士<sup>2)</sup>  
兵頭一之介<sup>1)</sup>

評 価 者

公立昭和病院 消化器内科	鈴木 祥子
新百合ヶ丘総合病院 消化器内科	中田 高央
川口市立医療センター 消化器内科	尾上 雅彦

研修医セッション 12/9 (土) 第4会場

10:35~11:10 胆・膵1 座長 厚生中央病院 消化器病センター (内科) 権 勉成

46. 胆管ステント脱落により腸管穿孔を生じた一例

筑波大学附属病院水戸地域医療教育センター 総合水戸協同病院<sup>1)</sup> ○板山 律子<sup>1)</sup>, 有賀 啓之<sup>2)</sup>, 小野田 翼<sup>2)</sup>  
総合水戸協同病院消化器内科<sup>2)</sup> 熊倉 有里<sup>2)</sup>, 鹿志村純也<sup>2)</sup>

47. 興味深い転帰をとった積み上げ型総胆管結石の一例

佐野厚生総合病院<sup>1)</sup> ○北川 清宏<sup>1)</sup>, 岡村 幸重<sup>2)</sup>, 猪口 和美<sup>2)</sup>  
同 内科<sup>2)</sup> 下崎啓太郎<sup>2)</sup>, 赤坂 茉莉<sup>2)</sup>, 上岡 直史<sup>2)</sup>  
上原 淳<sup>2)</sup>, 寺元 研<sup>2)</sup>, 東澤 俊彦<sup>2)</sup>  
関根 忠一<sup>2)</sup>

48. 結石除去術が困難であった症例に対して、経口胆道鏡下に電気水圧衝撃波結石破碎装置を使用し、結石除去術に成功した一例

独立行政法人国立病院機構 災害医療センター ○木谷 幸博, 佐々木善浩, 上條 孟  
島田 祐輔, 石坂 俊二, 大野 志乃  
上市 英雄

49. 膵管内乳頭粘液性腺腫に併存した膵腺房細胞癌の1例

北里大学医学部 消化器内科学 ○脇 菜央美, 宮田 英治, 木田 光広  
長谷川力也, 金子 亨, 山内 浩史  
奥脇 興介, 岩井 知久, 今泉 弘  
小泉和二郎

50. 骨盤腔内に拡がった難治性被包化膵壊死に対し、経皮的ネクロセクトミーが奏功した一例

東京医科大学臨床医学 消化器内科学分野 ○荒木祐太郎, 中坪 良輔, 祖父尼 淳  
土屋 貴愛, 田中 麗奈, 殿塚 亮祐  
向井俊太郎, 藤田 充, 山本健治郎  
朝井 靖二, 黒澤 貴志, 糸井 隆夫

12:50~13:18 胆・膵2

座長 伊勢原協同病院 消化器内科 松本 高明

51. 直腸癌・肝転移に対し内視鏡的大腸及び胆管ステント留置した1例

東京西徳洲会病院 消化器内科<sup>1)</sup> ○橋本 真典<sup>1)</sup>, 山本 龍一<sup>1)</sup>, 新藤あすみ<sup>2)</sup>  
 同 外科<sup>2)</sup> 小長谷健介<sup>2)</sup>, 久米 菜央<sup>2)</sup>, 山本 孝太<sup>2)</sup>  
 湘南鎌倉総合病院 肝胆膵外科<sup>3)</sup> 数納 祐馬<sup>2)</sup>, 飯島 広和<sup>2)</sup>, 川山 幹雄<sup>1)</sup>  
 湘南藤沢徳洲会病院 消化器内科<sup>4)</sup> 羽田 兼吾<sup>1)</sup>, 須田 浩晃<sup>1)</sup>, 楠本 秀樹<sup>1)</sup>  
 武蔵野徳洲会病院 肝臓内科<sup>5)</sup> 高木 陸郎<sup>2)</sup>, 柏木 宏之<sup>3)</sup>, 森山 友章<sup>4)</sup>  
 山田 真和<sup>5)</sup>, 渡部 和巨<sup>2)</sup>

52. 胆管空腸吻合部狭窄に対してEUSガイド下ランデブー法を用いてcovered metallic stentを留置した1例

横浜市立大学医学部附属市民総合医療センター 消化器病センター<sup>1)</sup> ○善浪 佑理<sup>1)</sup>, 三輪 治生<sup>1)</sup>, 三箇 克幸<sup>1)</sup>  
 横浜市立大学医学部 消化器内科学<sup>2)</sup> 廣谷あかね<sup>1)</sup>, 手塚 瞬<sup>1)</sup>, 合田 賢弘<sup>1)</sup>  
 杉森 一哉<sup>1)</sup>, 沼田 和司<sup>1)</sup>, 前田 慎<sup>2)</sup>

53. 慢性膵炎急性増悪に伴う閉塞性黄疸に対してEUSランデブー下胆管ステント挿入を施行した一例

慶應義塾大学医学部 消化器内科<sup>1)</sup> ○船石 耕士<sup>1)</sup>, 岩崎 栄典<sup>1)</sup>, 町田雄二郎<sup>1)</sup>  
 同 内視鏡センター<sup>2)</sup> 松永 崇宏<sup>1)</sup>, 瀧本 洋一<sup>1)</sup>, 玉川 空樹<sup>1)</sup>  
 同 一般消化器外科<sup>3)</sup> 片山 正<sup>1)</sup>, 南 一洋<sup>1)</sup>, 川崎慎太郎<sup>1)</sup>  
 清野 隆史<sup>1)</sup>, 松下美紗子<sup>1)</sup>, 堀部 昌靖<sup>1)</sup>  
 福原誠一郎<sup>2)</sup>, 八木 洋<sup>3)</sup>, 北郷 実<sup>3)</sup>  
 緒方 晴彦<sup>2)</sup>, 北川 雄光<sup>3)</sup>, 金井 隆典<sup>1)</sup>

54. 十二指腸乳頭部の生検後に発症した重症急性膵炎の一例

横浜市立大学附属病院 肝胆膵消化器病学 ○松岡 裕人, 岩崎 暁人, 高木 由里  
 佐藤 高光, 細野 邦広, 中島 淳  
 窪田 賢輔

13:18~13:46 食道・胃

座長 町田市民病院 消化器内科 谷田恵美子

55. 敗血症ショックから急性壊死性食道炎をきたした一例

東京都立多摩総合医療センター ○渡部 寛史, 山田 大貴, 井上 大  
 村田 彩, 関口 修平, 山形 亘  
 藤原 俊, 前田 元, 伊東 詩織  
 栗原 正道, 藤木 純子, 下地 耕平  
 吉岡 篤史, 脇岡 悠子, 中園 綾乃  
 小倉 祐紀, 堀家 英之, 並木 伸  
 竹縄 寛

56. 人間ドックで発見された胃サルコイドーシスの一例

北里大学医学部 消化器内科学<sup>1)</sup> ○佐藤 陽子<sup>1)</sup>, 和田 拓也<sup>1)</sup>, 石戸 謙次<sup>1)</sup>  
同 新世紀医療開発センター<sup>2)</sup> 近藤 雄紀<sup>1)</sup>, 久保田 陽<sup>1)</sup>, 矢野 貴史<sup>1)</sup>  
東 瑞智<sup>1)</sup>, 堅田 親利<sup>1)</sup>, 田邊 聡<sup>2)</sup>  
小泉和三郎<sup>1)</sup>

57. 胃に浸潤を来した血管免疫芽球性T細胞リンパ腫の1例

防衛医科大学校病院 内科学<sup>2)</sup> ○平田 太陽<sup>1)</sup>, 伊東 傑<sup>1)</sup>, 村原 なみ<sup>1)</sup>  
同 光学医療診療部<sup>2)</sup> 露木 和彬<sup>1)</sup>, 西村 弘之<sup>1)</sup>, 中山 花奈<sup>1)</sup>  
同 血液内科<sup>3)</sup> 富岡 明<sup>1)</sup>, 古橋 廣崇<sup>1)</sup>, 高城 健<sup>1)</sup>  
同 病態病理学<sup>4)</sup> 丸田 紘史<sup>1)</sup>, 白壁 和彦<sup>1)</sup>, 東山 正明<sup>1)</sup>  
渡辺知佳子<sup>1)</sup>, 富田 謙吾<sup>1)</sup>, 高本 俊介<sup>2)</sup>  
穂苺 量太<sup>1)</sup>, 佐藤 謙<sup>3)</sup>, 古賀 絢乃<sup>4)</sup>  
佐藤 仁哉<sup>4)</sup>, 永尾 重昭<sup>2)</sup>

58. 胃梅毒の2例

公益財団法人東京都保健医療公社 大久保病院 ○佐々木 惇, 門前 正憲, 成富 里穂  
篠崎 幸子, 鈴木 智彦, 窪田 剛実  
梅澤 正美, 林 星舟

評 価 者

荻窪病院 消化器内科	林 量司
東邦大学医療センター佐倉病院 消化器内科	山田 哲弘
東京西徳洲会病院	山本 龍一

13 : 46~14 : 14 胃・十二指腸 座長 NTT東日本関東病院 消化器内科 村元 喬

59. 胃転移を契機に発見された血管内膜肉腫の1例

東京歯科大学市川総合病院 消化器内科 ○山口 亮, 荒畑 恭子, 貝田 将郷  
市川 将隆, 財部紗基子, 尾城 啓輔  
岸川 浩, 西田 次郎

60. 多発胃底腺型胃癌の1例

国立国際医療研究センター国府台病院 消化器・肝臓内科 ○渡邊 亮, 矢田 智之, 八木 豊一  
岩崎 秀治, 久野木康仁, 池上友梨佳  
伊藤 光一, 鈴木 桂悟, 板倉 由幸  
青木 孝彦, 小飯塚仁彦, 今村 雅俊  
上村 直実

61. EUS中に右胃大網動脈からの腹腔内出血を生じ、コイル塞栓術を施行した一例

横浜市立大学附属市民総合医療センター 消化器病センター<sup>1)</sup> ○内山 翔太<sup>1)</sup>, 合田 賢弘<sup>1)</sup>, 三箇 克幸<sup>1)</sup>  
横浜市立大学医学部 消化器内科学教室<sup>2)</sup> 廣谷あかね<sup>1)</sup>, 手塚 瞬<sup>1)</sup>, 三輪 治生<sup>1)</sup>  
杉森 一哉<sup>1)</sup>, 沼田 和司<sup>1)</sup>, 前田 慎<sup>2)</sup>

62. 胃十二指腸仮性動脈瘤の十二指腸穿孔に対し、動脈塞栓術により救命しえた1例

国立病院機構災害医療センター 消化器内科 ○福谷 洋樹, 木谷 幸博, 上條 孟  
島田 祐輔, 大野 志乃, 佐々木善浩  
上市 英雄

14 : 14~14 : 35 小腸 座長 聖マリアンナ医科大学横浜市西部病院 消化器内科 小澤俊一郎

63. 小腸狭窄を来し診断したT細胞性悪性リンパ腫の1例

埼玉医科大学 総合診療内科<sup>1)</sup> ○熊川 友子<sup>1)</sup>, 山岡 稔<sup>1)</sup>, 疋田 航<sup>1)</sup>  
同 消化器一般外科<sup>2)</sup> 宮口 和也<sup>1)</sup>, 塩味 里恵<sup>1)</sup>, 芦谷 啓吾<sup>1)</sup>  
同 中央病理診断部<sup>3)</sup> 都築 義和<sup>1)</sup>, 大庫 秀樹<sup>1)</sup>, 大崎 篤史<sup>1)</sup>  
宇治 亮佑<sup>2)</sup>, 深野 敬之<sup>2)</sup>, 市村 隆也<sup>3)</sup>  
宮川 義隆<sup>1)</sup>, 山本 啓二<sup>1)</sup>, 中元 秀友<sup>1)</sup>  
今枝 博之<sup>1)</sup>

64. 下部消化管内視鏡検査にて診断しえた、薬剤性小腸潰瘍の一例

小張総合病院 ○田中 美緒, 村松 雄輔, 河添 啓介  
山下 加美, 和田 玲子, 吉井 克己

65. 興味ある内視鏡像を呈したS状結腸憩室炎腸間膜穿通に起因した小腸イレウスの一例

昭和大学江東豊洲病院 初期臨床研修センター<sup>1)</sup> ○富 雄太郎<sup>1, 2)</sup>, 上野 明子<sup>2)</sup>, 門阪 啓<sup>2)</sup>  
同 消化器センター<sup>2)</sup> 西本 正幸<sup>2)</sup>, 面高 俊祐<sup>2)</sup>, 鳥村 勇人<sup>2)</sup>  
河野 真<sup>2)</sup>, 角 一弥<sup>2)</sup>, 池田 晴夫<sup>2)</sup>  
鬼丸 学<sup>2)</sup>, 山口 紀子<sup>2)</sup>, 郷田 憲一<sup>2)</sup>  
伊藤 寛晃<sup>2)</sup>, 横山 登<sup>2)</sup>, 井上 晴洋<sup>2)</sup>

14 : 35~15 : 10 大腸 座長 東邦大学大森病院 消化器内科 (消化管) 山口 和久

66. 術前内視鏡診断が困難であった早期虫垂癌

昭和大学江東豊洲病院 消化器センター ○永田 彩, 浦上 尚之, 石田 幸子  
佃 玄紀, 保母 貴宏, 横山 登  
井上 晴洋

67. 放射線照射が有効であった電解質喪失症候群を呈する直腸絨毛腫瘍の1例

東京都立多摩総合医療センター 消化器内科<sup>1)</sup> ○宮原 敏<sup>1)</sup>, 伊東 詩織<sup>1)</sup>, 井上 大<sup>1)</sup>  
同 診療放射線科<sup>2)</sup> 関口 修平<sup>1)</sup>, 村田 彩<sup>1)</sup>, 山形 亘<sup>1)</sup>  
藤原 俊<sup>1)</sup>, 山田 大貴<sup>1)</sup>, 前田 元<sup>1)</sup>  
栗原 正道<sup>1)</sup>, 肱岡 悠子<sup>1)</sup>, 下地 耕平<sup>1)</sup>  
中園 綾乃<sup>1)</sup>, 藤木 純子<sup>1)</sup>, 堀家 英之<sup>1)</sup>  
吉岡 篤史<sup>1)</sup>, 小倉 祐紀<sup>1)</sup>, 並木 伸<sup>1)</sup>  
喜多みどり<sup>2)</sup>

68. Trisomy8を伴う骨髄異形成症候群に合併した腸管ベーチェット病(BD)にて内科的治療に難渋し腸管切除を施行した1例

東京医科歯科大学医学部附属病院<sup>1)</sup> ○奈良 篤<sup>1)</sup>, 永田 紘子<sup>2)</sup>, 竹中 健人<sup>2)</sup>  
東京医科歯科大学 消化器内科<sup>2)</sup> 鈴木 康平<sup>2)</sup>, 松本 有香<sup>2)</sup>, 渡部 太郎<sup>2)</sup>  
同 大腸肛門外科<sup>3)</sup> 金子 俊<sup>2)</sup>, 齋藤 詠子<sup>2)</sup>, 井津井康浩<sup>2)</sup>  
同 病理診断科<sup>4)</sup> 土屋 輝一<sup>2)</sup>, 東 正新<sup>2)</sup>, 中村 哲也<sup>2)</sup>  
長堀 正和<sup>2)</sup>, 荒木 昭博<sup>2)</sup>, 大塚 和朗<sup>2)</sup>  
朝比奈靖浩<sup>2)</sup>, 関 亮太<sup>3)</sup>, 山内 慎一<sup>3)</sup>  
今田安津子<sup>4)</sup>, 小林 大輔<sup>4)</sup>

69. 下部消化管内視鏡検査にて診断、除去し得た回虫症の1例

順天堂大学医学部附属練馬病院 ○涌嶋 理那, 小沼 宏徳, 宗林 祐史  
佐藤 寿史, 中寺 英介, 森本 崇  
井草 祐樹, 川邊 正人, 宮崎 招久

70. 梅の種子が憩室に嵌頓した一例

相模原協同病院 ○松井 俊之, 佐東 丈仁, 湊 尚貴  
岩崎秀一郎, 川野 壽宙, 三島 孝仁  
吉澤奈津子, 迎 美幸, 石黒 康浩  
村田 東, 荒木 正雄



一般演題 12/10 (日) 第3会場

9:00~9:40 小腸 座長 自治医科大学内科学講座 消化器内科学部門 三浦 義正

71. イレウス管からのガストログラフィン注入により保存的に治療し得た小腸癒着性イレウスの一例

上野原市立病院 内科 ○荒井 俊夫, 小木 一豊, 岡本まさ子  
村田 暢宏

72. 胃全摘後のRoux-en-Y再建術後吻合部閉塞による輸入脚症候群に内視鏡的バルーン拡張術が有効であった1例

おおたかの森病院 消化器・肝臓内科<sup>1)</sup> ○安達 哲史<sup>1)</sup>, 島田 紀朋<sup>1)</sup>, 波多江 亮<sup>2)</sup>  
同 外科<sup>2)</sup> 佐々 政人<sup>2)</sup>, 田口 泰三<sup>2)</sup>

73. 内視鏡的に整復しえた小腸重責症の1例

帝京大学医学部附属溝口病院 消化器内科<sup>1)</sup> ○綱島 弘道<sup>1)</sup>, 佐藤浩一郎<sup>1)</sup>, 恩田 毅<sup>1)</sup>  
同 外科<sup>2)</sup> 國吉 宣行<sup>1)</sup>, 松本光太郎<sup>1)</sup>, 関根 一智<sup>1)</sup>  
同 放射線科<sup>3)</sup> 辻川 尊之<sup>1)</sup>, 高野 祐一<sup>1)</sup>, 馬淵 正敏<sup>1)</sup>  
同 病理診断科<sup>4)</sup> 梶山 祐介<sup>1)</sup>, 土井 晋平<sup>1)</sup>, 菊池健太郎<sup>1)</sup>  
安田 一朗<sup>1)</sup>, 内藤 善久<sup>2)</sup>, 平能 康光<sup>2)</sup>  
谷口 桂三<sup>2)</sup>, 山川 達郎<sup>2)</sup>, 小林 紀子<sup>3)</sup>  
林 貴菜<sup>3)</sup>, 南部 敦史<sup>3)</sup>, 川本 雅司<sup>4)</sup>

74. パテンシーカプセル内服後の小腸穿孔を来たして診断されたクローン病の1例

埼玉医科大学病院 ○塩川 慶典, 今井 幸紀, 鈴木 隆信  
安藤さつき, 中尾 将光, 本谷 大介  
中山 伸朗, 宇治 亮佑, 伏島 雄輔  
持田 智

75. 来院当日に緊急でバルーン内視鏡を施行し、止血し得た小腸Dieulafoy潰瘍の1例

湘南藤沢徳洲会病院 肝胆膵消化器病センター ○永田 充

9:40~10:20 大腸1 座長 順天堂大学医学部附属練馬病院 消化器内科 福生 有華

76. 大腸内視鏡検査前処置が誘因と考えられた虚血性腸炎の1例

総合磐城共立病院 消化器内科 ○草野 昌男, 駒沢 大輔, 土佐 正規  
池田 智之, 高橋 成一, 池谷 伸一  
中山 晴夫

77. ニボルマブによる薬剤起因性腸炎の一例

東京女子医科大学東医療センター 内科 ○木村 綾子, 大野 秀樹, 岡部ゆう子  
細田 麻奈

78. 顆粒球除去療法が奏功したステロイドナイーブ小児潰瘍性大腸炎の一例

JCHO 相模野病院 消化器病センター<sup>1)</sup> ○三枝 陽一<sup>1)</sup>, 美原 静香<sup>1)</sup>, 金 明哲<sup>1)</sup>  
北里大学病院 病理学<sup>2)</sup> 加藤 彩<sup>3)</sup>, 桑尾 定仁<sup>2)</sup>, 三橋 利温<sup>1)</sup>  
北里大学東病院 健康科学センター<sup>3)</sup> 西元寺克禮<sup>1)</sup>, 大井田正人<sup>1)</sup>

79. Cap polyposis様の内視鏡像を呈したサイトメガロウイルス腸炎の1例

東京都健康長寿医療センター 消化器内科<sup>1)</sup> ○藤井 悠子<sup>1)</sup>, 西村 誠<sup>2)</sup>, 廣田 旭亮<sup>1)</sup>  
同 内視鏡科<sup>2)</sup> 武村 拓也<sup>1)</sup>, 松川 美保<sup>2)</sup>, 潮 靖子<sup>1)</sup>  
同 病理診断科<sup>3)</sup> 松田 陽子<sup>3)</sup>, 新井 富生<sup>3)</sup>, 上垣佐登子<sup>1)</sup>

80. 梅毒性直腸炎の1例

独立行政法人国立病院機構相模原病院 消化器内科<sup>1)</sup> ○松本 雄太<sup>1)</sup>, 小山 克樹<sup>1)</sup>, 入江 員行<sup>1)</sup>  
同 病理診断学<sup>2)</sup> 下田 拓也<sup>1)</sup>, 篠木 啓<sup>1)</sup>, 玉真 俊平<sup>1)</sup>  
中村 陽子<sup>1)</sup>, 菅野 聡<sup>1)</sup>, 安達 献<sup>1)</sup>  
堀田 綾子<sup>2)</sup>, 齋藤 生朗<sup>2)</sup>

10:20~11:00 大腸2 座長 湘南鎌倉総合病院 消化器病センター 佐々木亜希子

81. 当院におけるピコスルファートナトリウム水和物/酸化マグネシウム/無水クエン酸配合剤  
(ピコプレップ配合内用剤)の使用経験

東金九十九里地域医療センター 東千葉メディカルセンター消化器内科 ○亀崎 秀宏, 泉水美有紀, 妹尾 純一  
坂本 大

82. 直腸原発NETを疑い内視鏡的粘膜下切除(ESMR-L)にて切除した直腸多発リンパ濾胞性  
ポリープの一例

城山病院 外科<sup>1)</sup> ○箱崎 智樹<sup>1)</sup>, 普光江嘉広<sup>1)</sup>, 村上 雅彦<sup>2)</sup>  
昭和大学 消化器・一般外科<sup>2)</sup> 大塚 耕司<sup>2)</sup>, 李 雨元<sup>1)</sup>, 李 雅弘<sup>1)</sup>

83. 当院における新規大腸ステント(HANARO STENT)の使用経験

東京西徳洲会病院 外科<sup>1)</sup> ○橋本 真典<sup>1)</sup>, 山本 龍一<sup>2)</sup>, 数納 祐馬<sup>1)</sup>  
同 消化器内科<sup>2)</sup> 新藤あすみ<sup>1)</sup>, 小長谷健介<sup>1)</sup>, 久米 菜央<sup>1)</sup>  
湘南鎌倉総合病院 肝胆膵外科<sup>3)</sup> 山本 孝太<sup>1)</sup>, 飯島 広和<sup>1)</sup>, 川山 幹雄<sup>2)</sup>  
湘南藤沢徳洲会病院 消化器内科<sup>4)</sup> 羽田 兼吾<sup>2)</sup>, 須田 浩晃<sup>2)</sup>, 楠本 秀樹<sup>2)</sup>  
武蔵野徳洲会病院 肝臓内科<sup>5)</sup> 高木 陸郎<sup>1)</sup>, 柏木 宏之<sup>3)</sup>, 森山 友章<sup>4)</sup>  
山田 真和<sup>5)</sup>, 渡部 和巨<sup>1)</sup>

84. 当院で経験した大腸悪性狭窄に対する大腸ステント留置症例35症例の検討

大和市立病院 消化器内科 ○浅見 昌樹, 山本 和寿, 柳田 直毅  
亀田 亮, 林 慧

85. tumor ingrowthによるステント閉塞に対しステント追加留置に加え複数回のAPC焼灼を要した横行結腸癌の一例

東邦大学医療センター大橋病院 消化器内科 ○森 麻紀子, 富永 健司, 木村 隆輔  
吉田 有輝, 高橋 厚子, 里井 新  
馬場 隆成, 村上 貴寛, 前谷 容

13 : 20~13 : 52 胆道 座長 東京医科大学病院 消化器内科 田中 麗奈

86. SpyGlass DS™ による結石破砕が有効であった胆嚢管結石嵌頓による急性胆嚢炎の1例

帝京大学医学部附属溝口病院 消化器内科 ○辻川 尊之, 土井 晋平, 馬淵 正敏  
高野 裕一, 関根 一智, 國吉 宣行  
安田 一朗

87. ERCPによる経乳頭的胆嚢ドレナージ術の治療成績とその特徴

千葉大学医学部附属病院 消化器内科 ○高橋 幸治, 露口 利夫, 杉山 晴俊  
飯野陽太郎, 新行内綾子, 熊谷純一郎  
大和 陸実, 大山 広, 日下部裕子  
安井 伸, 三方林太郎, 加藤 直也

88. 肝門部悪性胆管狭窄に対し、Side-by-side法とStent-in-stent法を併用した内視鏡的マルチステンティングを行った1例

東京都立多摩総合医療センター 消化器内科 ○堀家 英之, 村田 彩, 関口 修平  
山形 亘, 前田 元, 山田 大貴  
藤原 俊, 伊東 詩織, 栗原 正道  
肱岡 悠子, 下地 耕平, 藤木 純子  
中園 綾乃, 吉岡 篤史, 井上 大  
小倉 祐紀, 並木 伸

89. 外瘻により低N a血症を繰り返した悪性胆道狭窄に対しEUS-HGSを施行した1例

北里大学医学部 消化器内科学 ○伊藤 隆士, 金子 亨, 今泉 弘  
木田 光広, 宮田 英治, 長谷川力也  
山内 浩史, 奥脇 興介, 岩井 知久  
小泉和二郎

13 : 52~14 : 24 胆・膵

座長 東芝病院 消化器内科 山本 夏代

90. 増大傾向を示す単房性膵嚢胞により主膵管の圧排・狭窄を来し、膵癌類似の画像所見を呈した1例

川崎市立川崎病院 内科<sup>1)</sup> ○井上健太郎<sup>1)</sup>, 相浦 浩一<sup>2)</sup>, 松原 祥平<sup>1)</sup>  
 同 内視鏡センター<sup>2)</sup> 野間絵梨子<sup>1)</sup>, 脇坂 悠介<sup>1)</sup>, 津軽 開<sup>1)</sup>  
 同 外科<sup>3)</sup> 花田 亮太<sup>1)</sup>, 有泉 健<sup>1)</sup>, 高木 英恵<sup>1)</sup>  
 同 検査科<sup>4)</sup> 玉井 博修<sup>1)</sup>, 三原 規奨<sup>3)</sup>, 市東 昌也<sup>3)</sup>  
 折笠 英紀<sup>4)</sup>, 杉浦 仁<sup>4)</sup>

91. 膵石による高度膵管狭窄に対してEUS-PDによるrendezvous法で膵管ドレナージを行い奏効した1例

北里大学医学部 消化器内科学<sup>1)</sup> ○眞部 優作<sup>1)</sup>, 奥脇 興介<sup>1)</sup>, 松本 高明<sup>2)</sup>  
 JA神奈川県厚生連伊勢原協同病院 消化器内科<sup>2)</sup> 木田 光広<sup>1)</sup>, 上原 一帆<sup>1)</sup>, 升谷 寛以<sup>1)</sup>  
 川口 佑輔<sup>1)</sup>, 宮田 英治<sup>1)</sup>, 長谷川力也<sup>1)</sup>  
 金子 亨<sup>1)</sup>, 山内 浩史<sup>1)</sup>, 岩井 知久<sup>1)</sup>  
 今泉 弘<sup>1)</sup>, 小泉和三郎<sup>1)</sup>

92. 診断に難渋した胆嚢癌の1例

太田記念病院 消化器内科<sup>1)</sup> ○永島 一憲<sup>1, 2)</sup>, 木村浩一郎<sup>1)</sup>, 栗原 英心<sup>1)</sup>  
 獨協医科大学病院<sup>2)</sup> 落合 康雄<sup>1)</sup>, 川上 和孝<sup>1)</sup>, 伊島 正志<sup>1)</sup>  
 平石 秀幸<sup>2)</sup>, 大竹 陽介<sup>1)</sup>

93. Spy-Glass DSにて診断し得た下部胆管癌の一例

上尾中央総合病院<sup>1)</sup> ○近藤 春彦<sup>1)</sup>, 中村めぐみ<sup>1)</sup>, 山下 美華<sup>1)</sup>  
 同 消化器内科<sup>2)</sup> 外處 真道<sup>1)</sup>, 三科 友二<sup>1)</sup>, 小林 倫子<sup>1)</sup>  
 同 外科<sup>3)</sup> 田中由理子<sup>1)</sup>, 明石 雅博<sup>1)</sup>, 笹本 貴広<sup>1)</sup>  
 同 病理診断科<sup>4)</sup> 土屋 昭彦<sup>1)</sup>, 西川 稿<sup>1)</sup>, 山中 正己<sup>1)</sup>  
 若林 剛<sup>2)</sup>, 長田 宏巳<sup>3)</sup>

14 : 24~14 : 56 膵臓1

座長 藤沢市民病院 消化器内科 岩瀬 滋

94. 慢性膵炎急性増悪に伴う膵仮性嚢胞に対し段階的な経乳頭的ドレナージが奏効した一例

伊勢原協同病院 消化器内科<sup>1)</sup> ○玉置 明寛<sup>1)</sup>, 松本 高明<sup>1)</sup>, 奥脇 興介<sup>2)</sup>  
 北里大学医学部 消化器内科学<sup>2)</sup> 渡邊 友絵<sup>1)</sup>, 柴田 進<sup>1)</sup>, 山本 創<sup>1)</sup>  
 小野 弘二<sup>1)</sup>, 大野 隆<sup>1)</sup>

95. 治療に難渋した膵管癒合不全に膵仮性嚢胞を併発した1例

東邦大学医療センター 大森病院 消化器内科 ○渡辺 浩二, 吉本 憲介, 山田 悠人  
 木村 祐介, 岩崎 将, 岸本 有為  
 伊藤 謙, 岡野 直樹, 五十嵐良典

96. アルコール性慢性膵炎および膵管癒合不全に起因する仮性膵嚢胞に対して内視鏡的ドレナージ術が有効だった1例

北里大学医学部 消化器内科学 ○湊 尚貴, 今泉 弘, 近藤 雄紀  
宮田 英治, 長谷川力也, 金子 亨  
山内 浩史, 奥脇 興介, 岩井 知久  
木田 光広, 小泉和三郎

97. 副乳頭からの内視鏡的治療が奏効した膵石および膵仮性嚢胞に伴う十二指腸狭窄の一例

東邦大学医療センター大森病院 消化器内科 ○木村 祐介, 岡野 直樹, 山田 悠人  
渡辺 浩二, 吉本 憲介, 岩崎 将  
岸本 有為, 伊藤 謙, 五十嵐良典

14 : 56~15 : 28 膵臓2 座長 慶應義塾大学医学部 消化器内科 岩崎 栄典

98. IPMNの長期経過観察により診断した膵癌の一例

東邦大学医療センター大森病院 消化器内科<sup>1)</sup> ○山田 悠人<sup>1)</sup>, 木村 祐介<sup>1)</sup>, 渡辺 浩二<sup>1)</sup>  
同 消化器外科<sup>2)</sup> 吉本 憲介<sup>1)</sup>, 測之上和弘<sup>1)</sup>, 岩崎 将<sup>1)</sup>  
同 病院病理部<sup>3)</sup> 岸本 有為<sup>1)</sup>, 伊藤 謙<sup>1)</sup>, 岡野 直樹<sup>1)</sup>  
五十嵐良典<sup>1)</sup>, 澤口 悠子<sup>2)</sup>, 土屋 勝<sup>2)</sup>  
金子 弘真<sup>2)</sup>, 栃木 直文<sup>3)</sup>, 渋谷 和俊<sup>3)</sup>

99. 胆管穿破により閉塞性黄疸を来した膵管内乳頭粘液性腫瘍の2例

昭和大学病院 消化器内科 ○宇佐美智乃, 野本 朋宏, 杉浦 育也  
紺田 健一, 三井 佑太, 山宮 知  
石井 優, 北村 勝哉, 吉田 仁

100. EUS-FNAにより術前診断が可能であった微小IPMCの一例

東京女子医科大学病院 消化器病センター内科<sup>1)</sup> ○伊藤 泰斗<sup>1)</sup>, 高山 敬子<sup>1)</sup>, 木下普紀子<sup>1)</sup>  
東北大学大学院医学系研究科 病理形態学分野<sup>2)</sup> 大塚 奈央<sup>1)</sup>, 赤尾 潤一<sup>1)</sup>, 長尾 健太<sup>1)</sup>  
田原 純子<sup>1)</sup>, 清水 京子<sup>1)</sup>, 徳重 克年<sup>1)</sup>  
古川 徹<sup>1)</sup>

101. IPMNの経過観察中にEUSで発見し得たStager退形成性膵癌の1例

北里大学医学部 消化器内科学 ○石崎 純郎, 奥脇 興介, 安達 快  
蓼原 将良, 中谷 征吾, 升谷 寛以  
宮田 英治, 長谷川力也, 金子 亨  
山内 浩史, 岩井 知久, 今泉 弘  
木田 光広, 小泉和三郎

15 : 28~15 : 52 膵臓3 座長 聖マリアンナ医科大学 消化器・肝臓内科 中原 一有

102. 内視鏡治療から外科手術まで各種治療にて長期加療を要した慢性膵炎の一例

川崎幸病院 外科<sup>1)</sup> ○山崎 将人<sup>1, 2)</sup>, 富澤 悠貴<sup>1)</sup>, 左近 龍太<sup>1)</sup>  
帝京大学ちば総合医療センター 光学診療部<sup>2)</sup> 井上 貴博<sup>1)</sup>, 小根山正貴<sup>1)</sup>, 太田 竜<sup>1)</sup>  
川崎幸病院 消化器内科<sup>3)</sup> 成田 和広<sup>1)</sup>, 後藤 学<sup>1)</sup>, 大前 芳男<sup>3)</sup>

103. 超音波内視鏡下ドレナージ及びERCPによる治療が奏功した、Disconnected pancreatic duct syndromeの一例

東京医科大学臨床医学系 消化器内科学分野 ○小嶋 啓之, 祖父尼 淳, 土屋 貴愛  
辻 修二郎, 田中 麗奈, 殿塚 亮祐  
本定 三季, 向井俊太郎, 藤田 充  
山本健治郎, 朝井 靖二, 松波 幸寿  
黒澤 貴志, 糸井 隆夫

104. 経胃的に留置されたpigtail stentが漿膜側から大腸穿孔を来した重症膵炎後の膵仮性嚢胞/walled-off necrosis(WON)の2例

北里大学医学部 消化器内科学 ○黒須 貴浩, 山内 浩史, 木田 光広  
宮田 英治, 長谷川力也, 金子 亨  
奥脇 興介, 岩井 知久, 今泉 弘  
小泉和二郎

一般演題 12/10 (日) 第 4 会場

9:00~9:32 食道・胃 座長 国立国際医療研究センター病院 消化器内科 横井 千寿

105. 全周性ESDにて一括完全切除し得た表層拡大型食道癌の1例

湘南藤沢徳洲会病院 肝胆膵消化器病センター ○永田 充

106. 食道憩室内に発生した進行食道癌の1例

慶應義塾大学医学部 一般・消化器外科 ○石田 洋樹, 中村理恵子, 眞柳 修平  
福田 和正, 須田 康一, 和田 則仁  
川久保博文, 北川 雄光

107. 広範な表層進展を示した*Helicobacter Pylori* 陰性胃癌の1例

東京都立墨東病院 内科<sup>1)</sup> ○古本 洋平<sup>1)</sup>, 小林 克誠<sup>1)</sup>, 早川 優香<sup>1)</sup>  
同 内視鏡科<sup>2)</sup> 土屋 恭平<sup>1)</sup>, 町田 智世<sup>1)</sup>, 新見 真央<sup>1)</sup>  
しらかわ診療所群馬消化器内視鏡医療センター<sup>3)</sup> 大倉 幸和<sup>1)</sup>, 松岡 愛菜<sup>1)</sup>, 野坂 崇仁<sup>1)</sup>  
三角 宜嗣<sup>1)</sup>, 加藤 理恵<sup>1)</sup>, 松本 太一<sup>1)</sup>  
三浦 夏希<sup>1)</sup>, 浅野 徹<sup>1)</sup>, 堀内 亮郎<sup>2)</sup>  
佐崎なほ子<sup>1)</sup>, 忠願寺義通<sup>1)</sup>, 小野里康博<sup>3)</sup>

108. 複数の巨大リンパ節転移を契機に発見された胃 (sm) 癌の1例

平塚共済病院 消化器科 ○寺田 昌弘, 山崎 好喜, 北原 言  
北川 博之, 河西顯太郎, 菊地 秀彦  
西山 竜, 里道 哲彦, 野登 誠

9:32~10:04 胃 座長 埼玉医科大学国際医療センター 消化器内視鏡科 真下 由美

109. ESDを施行した胎児消化管上皮類似癌の2例

がん研有明病院 消化器内科<sup>1)</sup> ○堀江 義政<sup>1)</sup>, 平澤 俊明<sup>1)</sup>, 乾山 光子<sup>1)</sup>  
同 消化器外科<sup>2)</sup> 赤澤 直樹<sup>1)</sup>, 山本 安則<sup>1)</sup>, 城間 翔<sup>1)</sup>  
同 病理部<sup>3)</sup> 山崎 明<sup>1)</sup>, 中野 薫<sup>1)</sup>, 吉水 祥一<sup>1)</sup>  
堀内 裕介<sup>1)</sup>, 由雄 敏之<sup>1)</sup>, 石山晃世志<sup>1)</sup>  
土田 知宏<sup>1)</sup>, 熊谷 厚志<sup>2)</sup>, 布部 創也<sup>2)</sup>  
河内 洋<sup>3)</sup>, 藤崎 順子<sup>1)</sup>

110. 胃ESDにおけるSBナイフGXタイプの使用経験

横浜労災病院 消化器内科 ○金沢 憲由, 森久保尚美, 尾崎 杏奈  
白鳥 航, 辻川真太郎, 小林 貴  
鈴木 雅人, 高柳 卓矢, 野上 麻子  
梅村 隆輔, 内山 詩織, 関野 雄典  
大谷 節哉, 川名 憲一, 永瀬 肇

111. Laser-Trelat徴候を伴う早期胃癌に対し内視鏡的粘膜下層剥離術を施行した一例

自治医科大学附属さいたま医療センター<sup>1)</sup> ○高橋 裕子<sup>1)</sup>, 松本 吏弘<sup>1)</sup>, 田中 亨<sup>2)</sup>  
同 病理診断科<sup>2)</sup> 土橋 洋<sup>2)</sup>, 松本 圭太<sup>1)</sup>, 賀嶋ひとみ<sup>1)</sup>  
小糸 雄大<sup>1)</sup>, 三浦 孝也<sup>1)</sup>, 坪井瑠美子<sup>1)</sup>  
石井 剛弘<sup>1)</sup>, 藤原 純一<sup>1)</sup>, 関根 匡成<sup>1)</sup>  
上原 健志<sup>1)</sup>, 浦吉 俊輔<sup>1)</sup>, 山中 健一<sup>1)</sup>  
湯橋 一仁<sup>1)</sup>, 浅野 岳晴<sup>1)</sup>, 鷺原 規喜<sup>1)</sup>  
宮谷 博幸<sup>1)</sup>, 眞嶋 浩聡<sup>1)</sup>

112. 地域病院における胃ESD導入の工夫

自治医科大学附属さいたま医療センター ○藤原 純一, 松本 吏弘, 宮谷 博幸  
眞嶋 浩聡

10:04~10:36 胃・十二指腸1 座長 東京大学医学部附属病院 検診部 新美 恵子

113. CTが診断に有用であった短軸性胃軸捻転症の1例

湘南藤沢徳洲会病院 消化器内科<sup>1)</sup> ○森山 友章<sup>1)</sup>, 伴 卓史朗<sup>2)</sup>, 長主 直子<sup>3)</sup>  
同 外科<sup>2)</sup>  
湘南かまくらクリニック<sup>3)</sup>

114. 炭酸ランタン沈着症により特徴的内視鏡所見を呈した一例

杏林大学医学部 第三内科 ○田邊 秀聡, 大野亜希子, 楠原 光謹  
新井 健介, 森 秀明, 久松 理一

115. 間膜軸性胃軸捻転にて入院し、内視鏡的に捻転解除を施行した一例

菊名記念病院 ○中村 仁紀, 西元 文哉, 宮尾 直樹  
佐藤 知己

116. 先天性十二指腸膜様狭窄症の一例

国立がん研究センター中央病院 内視鏡科 ○江郷 茉衣, 田中 優作, 吉永 繁高  
田中 優作, 市島 諒二, 中谷 行弘  
居軒 和也, 阿部清一郎, 野中 哲  
鈴木 晴久, 小田 一郎, 斎藤 豊



10:36~11:08 胃・十二指腸2

座長 深谷赤十字病院 消化器科 川辺 晃一

117. 胃病変と直腸病変を同時期に認めた梅毒の1例

東京女子医科大学 消化器内科<sup>1)</sup> ○新田 裕樹<sup>1)</sup>, 山本 浩隆<sup>1)</sup>, 久礼 里江<sup>1)</sup>  
同 消化器内視鏡科<sup>2)</sup> 日向有紀子<sup>1)</sup>, 小林亜也子<sup>1)</sup>, 山本 果奈<sup>1)</sup>  
同 病理診断科<sup>3)</sup> 村杉 瞬<sup>1)</sup>, 大森 鉄平<sup>1)</sup>, 岸野真衣子<sup>2)</sup>  
長嶋 洋治<sup>3)</sup>, 中村 真一<sup>2)</sup>, 徳重 克年<sup>1)</sup>

118. EUS-FNA後に生じた胃壁内膿瘍に対してneedle knife を用いたendoscopic unroofingで改善しえた一例

国立がん研究センター東病院 肝胆膵内科 ○木村 元, 橋本 裕輔, 梅本久美子  
鈴木 裕子, 宮澤 祥一, 渡辺 一雄  
佐々木満仁, 高橋 秀明, 今岡 大  
大野 泉, 光永 修一, 池田 公史

119. *H.pylori* 感染胃炎における症状程度と一次除菌率の検討

社会福祉法人あそか会あそか病院 内科<sup>1)</sup> ○小熊 一豪<sup>1)</sup>, 久保 定徳<sup>1)</sup>, 白石 廣照<sup>2)</sup>  
同 外科<sup>2)</sup> 矢野 剛司<sup>2)</sup>, 相原 成昭<sup>2)</sup>, 熊谷 一秀<sup>2)</sup>  
松川 正明<sup>1)</sup>

120. 十二指腸病変に対する止血鉗子を用いた止血術の有用性

昭和大学医学部内科学講座 消化器内科学部門 藤が丘病院 ○東畑美幸子, 山本 頼正, 林 将史  
花村祥太郎, 五味 邦代, 浅見 哲史  
岩橋 健太, 小澁 尚子, 小林 孝弘  
新谷 文崇, 田淵 晃大, 遠藤 利行  
上原なつみ, 阿曾沼邦央, 山村 詠一  
片桐 敦, 黒木優一郎, 井上 和明  
長濱 正亞